Vías de acceso del peñasco

R Charachon
JP Lavieille
JP Chirossel

Resumen. – El desarrollo de las vías de acceso del peñasco ha sido paralelo al de las vías de acceso que pasan por el peñasco para alcanzar las regiones contiguas, si bien su estudio se confunde con el de las vías de acceso laterales de la base del cráneo [1, 7, 11, 19].
Este estudio se centrará en el acceso a las lesiones desarrolladas en el peñasco que afectan poco a las regiones contiguas. Como estas lesiones son más limitadas, su cirugía debería ser tan conservadora como fuera posible. No obstante, las lesiones intrapetrosas, como los colesteatomas, a menudo son muy agresivas para el oído interno y su evolución o su exéresis conduce con frecuencia a una cofosis.
Se estudiarán sucesivamente: la vía suprapetrosa, la vía translaberíntica, la vía transótica, la vía retrofacial, la vía retrolaberíntica, la vía infracoclear, la vía retrosigmoidea, la vía infratemporal tipo A, la vía infratemporal tipo B, la vía transcoclear y las petrosectomías.
Para cada una de estas vías, se señalarán ejemplos de indicaciones quirúrgicas.

© 2000, Editions Scientifiques et Médicales Elsevier SAS, París. Todos los derechos reservados.

Vía suprapetrosa [1, 7, 8, 21, 22]

Esta vía ha sido empleada principalmente para tratar las lesiones del techo del tímpano, es decir en caso de meningoencefaloceles.

Es indispensable para tratar:

— los tumores, y en particular los colesteatomas intrapetrosos, situados en la mitad superior del peñasco;

— las parálisis faciales traumáticas que afectan a la primera porción y al ganglio geniculado, así como los neurinomas del nervio facial;

— los neurinomas del nervio acústico.

En las dos primeras indicaciones, se combina a menudo con una vía de acceso otológica, que en la mayoría de los casos es una técnica cerrada con preservación del conducto y timpanotomía posterior.

La descripción de W. House (1968) [8] ha sido precisada por Fisch [7] y retomada por numerosos autores. Fue adaptada por Wigand [22] en Alemania y por Velut [21] en Francia para la exéresis de tumores voluminosos.

TÉCNICA GENERAL: VÍA SUPRAPETROSA PARA NEURINOMA DEL NERVIO ACÚSTICO INTRACANALICULAR

Como la exéresis de un neurinoma del nervio acústico intracanalicular por la vía suprapetrosa es indudablemente la aplicación más exigente de esta vía de acceso, parece importante detallar en forma metódica la técnica resumiendo todos los puntos difíciles *(fig. 1)*.

Robert Charachon : *Professeur, chef de service d'oto-rhino-laryngologie.*
Jean-Pierre Lavieille : *Praticien hospitalier, service d'oto-rhino-laryngologie.*
Jean-Paul Chirossel : *Professeur, neurochirurgien, service de neurochirurgie.*
Centre hospitalier universitaire de Grenoble, BP 217, 38043 Grenoble, cedex 09.

La incisión debe ser anterior *(fig. 2)*. Para descender bastante sin lesionar la rama frontal del nervio facial, su extremo inferior debe estar cercano al hélix. Su extremo superior se recurva ligeramente hacia adelante, casi en el límite de la línea de los cabellos. Los autores han adoptado la incisión utilizada por Fisch. Primero es vertical, inmediatamente por delante del hélix y del trago, 3 o 4 cm hasta el borde inferior de la raíz del cigoma con objeto de evitar la rama frontal del nervio facial, se inclina entonces hacia adelante para brindar la exposición anterior necesaria. La arteria temporal superficial o sus ramas son identificadas y ligadas donde atraviesan la incisión.

Es indispensable hacer una incisión cruciforme de la fascia temporal y del músculo temporal para poder descender de modo suficiente la vía de acceso.

La craneotomía debe ser anterior (2,5 a 3 cm de ancho por 3 cm de alto). Por lo menos sus dos tercios anteriores, o incluso su totalidad, deben situarse por delante de la vertical que pasa por el conducto auditivo externo. Su límite inferior está a 1 cm de la raíz del cigoma. Se delimita por medio de una fresa de gran tamaño. El fragmento óseo se levanta con un pequeño raspador sólido utilizándolo como palanca. Sus bordes deben ser despegados y regularizados, ya sea mediante una pinza gubia o con la fresa. Si la incisión y la craneotomía no son suficientemente anteriores, el acceso al conducto auditivo interno está limitado por la eminencia arqueada y el conducto semicircular superior; además, la distancia para alcanzar el conducto resulta más larga debida a que la dirección del peñasco es oblicua hacia adentro y adelante. A nivel del borde inferior de esta primera craneotomía debe efectuarse otra más baja y más ancha por medio de la pinza gubia y la fresa, lo que posibilita alcanzar el suelo de la fosa cerebral media.

La duramadre se despega minuciosamente con una hemostasia cuidadosa mediante la coagulación bipolar y la fresa

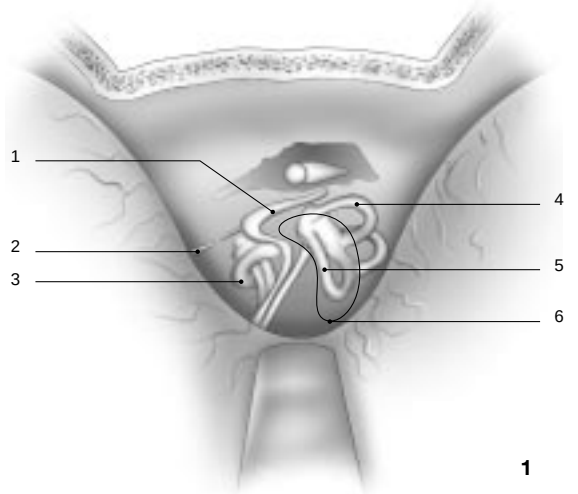

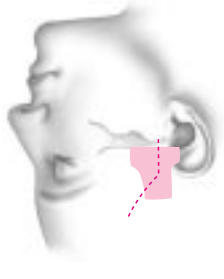

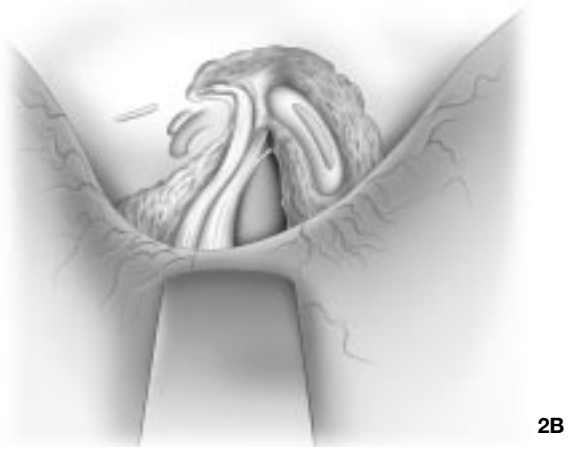

1 *Referencias anatómicas de la vía suprapetrosa.*
De izquierda a derecha: 1. nervio facial; 2. nervios petrosos superficiales; 3. cóclea; 4. conducto semicircular lateral; 5. conducto semicircular superior; 6. eminencia arqueada.
2 *2 A. Vía suprapetrosa, incisión (raíz del cigoma y craneotomía indicada por la línea de puntos).*
B. Vía suprapetrosa clásica para extraer un neurinoma intracanalicular, con la localización de derecha a izquierda del hueso compacto del conducto semicircular superior al fresar las celdas del techo del antro, la línea azulada del conducto semicircular superior a la altura de la vertiente superoexterna del conducto. La dirección del conducto semicircular superior es perpendicular a la cresta petrosa. El hueso ha sido eliminado por una parte entre el conducto semicircular superior y el conducto auditivo, y por otra parte hacia adentro de la cóclea. La duramadre posterior ha sido denudada y el borde superior del peñasco se ha suprimido en el área meatal. El ganglio geniculado y la primera porción del nervio facial han sido identificados.

diamantada. El separador autoestático adaptado a esta vía se sitúa y ajusta a medida que el despegamiento progresa.

El principal punto de referencia es el borde superior del peñasco seguido por el seno petroso superior sólidamente englobado por la envoltura de la duramadre. Este borde debe ser buscado en su parte media, cerca de la eminencia arqueada, localizada en caso de duda por su distancia con respecto a la cortical externa del borde inferior de la craneotomía (24 mm). De este modo, el área meatal puede ser liberada mientras que la disección progresa hacia adelante en dirección al ganglio geniculado y a los nervios petrosos. Sterkers [19] insiste con razón sobre el valor de este movimiento de rotación que evita dañar un ganglio geniculado denudado o hacer sangrar la arteria petrosa que acompaña al nervio petroso superficial mayor.

Para colocar definitivamente el extremo de la hoja del separador a nivel del borde superior del peñasco, resulta necesario levantar la duramadre con la ayuda de un disector romo.

De esta forma, pueden visualizarse las principales señales de la vía suprapetrosa: el borde posterior del peñasco, eminencia arqueada, nervio petroso mayor y el área meatal, ligeramente hundida dentro de la eminencia arqueada, a 28 mm hacia adentro de la cortical del borde inferior de la craneotomía.

La abertura del conducto auditivo interno debe ser particularmente ancha y metódica para quitar un tumor. Por lo tanto, se debe disponer de indicadores precisos para poder rebajar al máximo los relieves óseos que perturban la exposición del fondo del conducto auditivo interno y para poder separar al tumor del nervio facial desplazando el tumor hacia atrás. Resulta necesario también identificar el nervio facial en el punto donde alcanza el acueducto de Falopio en el fondo del conducto auditivo interno.

Es indispensable entonces identificar el conducto semicircular superior y a veces su línea azulada. Fisch insiste con buen criterio sobre una técnica en dos tiempos:

— localización del hueso compacto, caracterizando el conducto semicircular superior fresando las celdas del techo del antro cuya estructura es fácilmente distinguible de la del conducto. En algunos casos, el conducto está oculto por importantes celdas neumáticas que deben ser suprimidas. El canal es perpendicular al seno petroso superior y anterior a la eminencia arqueada. Una fresa cortante de 5 mm es el material ideal para este tiempo;

— si el conducto es perfectamente identificable en el seno de un peñasco muy neumatizado, no es necesario buscar la línea azulada. De lo contrario, luego de haber identificado el hueso compacto del conducto semicircular superior, se busca la línea azulada con la ayuda de fresas diamantadas de 3 ó 4 mm bajo irrigación continua. La superficie tratada por la fresa debe ser tan amplia como sea posible y situarse no en la vertiente superior del conducto sino más bien en el eje de visión superoexterna.

El conducto auditivo interno se sitúa en el ángulo de 60º abierto por delante de la línea azulada. Es identificado y luego progresivamente abierto conservando su periostio. El fresado sigue lo más cerca posible el conducto semicircular superior suprimiendo ampliamente el hueso situado por detrás del conducto auditivo interno. Por delante de dicho conducto, el hueso sólo se suprime hacia adentro, más allá de la cóclea. Finalmente, el borde superior del peñasco se suprime por encima, por delante y por detrás del conducto auditivo interno, hasta el suelo del conducto por detrás. La duramadre de la fosa cerebral posterior se denuda sobre toda esta superficie y el seno petroso superior queda totalmente liberado en esta zona.

Cuando el neurinoma está en el fondo del conducto, la identificación del nervio facial en dicho fondo sólo puede obtenerse mediante la localización de la porción laberíntica, o primera porción, del nervio facial según la técnica de House. El nervio se sigue progresivamente a partir del nervio petroso mayor y luego del ganglio geniculado, dejando una fina película ósea en su superficie hasta el fondo del conducto auditivo interno. Esta técnica permite reconocer con certeza la *Bill's bar* (esquina ósea comprendida entre el nervio facial por delante y el nervio vestibular superior por detrás) y abrir más la fosita vestibular superior para realizar una exéresis completa.

Es menos peligroso para el nervio facial reconocerlo sobre la vertiente anterior o en el polo posterior del tumor con una monitorización y una estimulación supraliminar después de haber abierto la duramadre en el borde posterior del conducto.

La exéresis del tumor se debe practicar de adelante hacia atrás para no ejercer ninguna tracción sobre el nervio facial.

La separación del tumor comienza desplazándolo hacia atrás en el espacio óseo creado entre el conducto auditivo y el conducto semicircular superior. Si el tumor alcanza el fondo del conducto, se debe identificar y desprender el nervio vestibular superior en forma progresiva y después el nervio vestibular inferior, disminuyendo el volumen tumoral y desplazando el tumor hacia atrás a medida que se separa del nervio facial.

De este modo puede reconocerse el plano entre el nervio coclear y el nervio facial. Este plano se sigue progresivamente procurando no lesionar un eventual bucle de la arteria cerebelosa anteroinferior, especialmente cuando se está cerca del ángulo pontocerebeloso.

El cierre se lleva a cabo después de una hemostasia cuidadosa mediante un fragmento de tejido fibromuscular tomado del músculo temporal. La duramadre se fija en su sitio. Se vuelve a colocar el fragmento óseo. Los tejidos blandos se cierran en tres planos con un drenaje de Redon situado en declive durante 24 horas.

VÍA SUPRAPETROSA AMPLIADA SEGÚN WIGAND [22]

Para que la exposición sea mayor, a menudo es necesario seccionar la arteria meníngea media después de haberla coagulado. El fresado se continúa por detrás de la porción horizontal del canal carotídeo para aumentar la vía de acceso por detrás de la cóclea como en la vía siguiente. Luego se va hacia adentro hasta el cavum de Meckel, incluso levemente más abajo. Se expone así toda la duramadre que cubre la cara posterior del peñasco desde el suelo del conducto auditivo interno hasta el seno petroso superior y desde el borde interno del conducto semicircular superior hasta la vertical del cavum de Meckel *(fig. 3).*

El seno petroso superior se secciona después de coagular y se abre la duramadre de la fosa cerebral posterior. Se obtiene finalmente una perforación de aproximadamente 25 mm de ancho ofreciendo una perspectiva suficientemente ancha y anterior sobre el ángulo pontocerebeloso *(fig. 4).*

Como en la vía suprapetrosa clásica, la dificultad está representada por el nervio facial. En caso de ser muy anterior, puede ser expuesto sin demasiada dificultad. En cambio, si está en la superficie del paquete tumoral, la disección debe intentar acercarlo a esa posición anterior, lo cual continúa siendo muy difícil.

Esta vía brinda una excelente exposición sobre el ápex petroso por detrás de la porción horizontal de la carótida interna intrapetrosa. Por lo tanto, es útil para los quistes, los colesteatomas y los meningiomas de esta localización. Esta vía es similar a la que W. House (1986) y Velut han descrito para los meningiomas anterosuperiores del ángulo pontocerebeloso.

VÍA SUPRAPETROSA PARA COLESTEATOMAS SUPRALABERÍNTICOS

La utilidad de esta vía es identificar la primera porción del nervio facial a partir del conducto auditivo interno y controlar visualmente la primera y la segunda porción.

Estos objetivos no se obtienen fácilmente ya que los diferentes elementos de la cara superior del peñasco están muy modificados por el colesteatoma y más o menos desplazados en un hueso con una importante eburnación; el nervio facial está muy laminado y el colesteatoma se adhiere firmemente a la duramadre. En consecuencia, la matriz del colesteatoma debe ser disecada paso a paso de la duramadre desde la vía de acceso. Los últimos fragmentos pueden ser quitados con una micropinza mediante tracciones sucesivas. En algunos casos, es posible efectuar una resección y una reconstrucción por pericráneo o aponeurosis temporal.

Para facilitar la localización, el techo del tímpano debe abrirse. Puede hacerse por una vía de acceso transmastoidea asociada antes de tallar la vía suprapetrosa. Mediante la fresa diamantada, se hace un pequeño corte en el techo inmediatamente por delante y hacia afuera del conducto superior lo que permite su rápida identificación, desde el comienzo del acceso suprapetroso, si esta zona no está invadida por el colesteatoma.

Si el conducto superior no puede identificarse correctamente debido a la extensión de la lesión, se localizará el conducto auditivo interno cerca del poro, abriéndolo en el eje del conducto auditivo externo a 28 mm de la cortical externa de la porción escamosa del temporal con una fresa diamantada grande de 5 mm.

El nervio facial es seguido a partir de la apófisis coclearíforme por una parte y desde el fondo del conducto auditivo interno por la otra. Los conductos semicirculares y la cóclea se disecan cuidadosamente procurando preservar su endostio.

La vía de acceso suprapetrosa debe ser combinada a menudo con la vía otológica.

Esta última puede ser una técnica cerrada, si el conducto auditivo externo está intacto y la audición está conservada, o una técnica abierta con relleno si el conducto auditivo externo ha sido suprimido por las intervenciones anteriores.

Si el laberinto está invadido, o si el colesteatoma intrapetroso no puede ser eliminado sin sacrificar el laberinto, resulta indefectible destruir el laberinto posterior, o incluso el anterior. Si se trata de un colesteatoma primario con tímpano cerrado, se pueden conservar el tímpano y el conducto e intervenir como en una vía translaberíntica cerrando por medio de un relleno adiposo. Por el contrario, si el conducto auditivo externo ha sido suprimido, la operación puede terminar como una vía transótica con una exclusión del oído medio.

En algunos casos, la reconstrucción del nervio facial es indispensable con un segmento de la rama auricular del plexo cervical superficial.

VÍA SUPRAPETROSA PARA LESIONES TRAUMÁTICAS DEL NERVIO FACIAL

Una fractura longitudinal del peñasco lesiona frecuentemente el codo del nervio facial preservando la audición. Las fracturas translaberínticas lesionan fácilmente la primera y la segunda porción, pero provocan de manera simultánea una cofosis. En este caso, la vía translaberíntica constituye la vía de elección.

Esta cirugía puede ser especialmente difícil pues los trazos de fracturas, los hematomas y el tejido fibroso pueden modificar en forma considerable las marcas de orientación. De todas maneras, es necesaria una visión dominante sobre la parte anterior de la segunda porción. Por lo tanto, es útil abrir la parte anterior del techo para reconocer por lo menos la cabeza del martillo. Obviamente, se debe tener la precau-

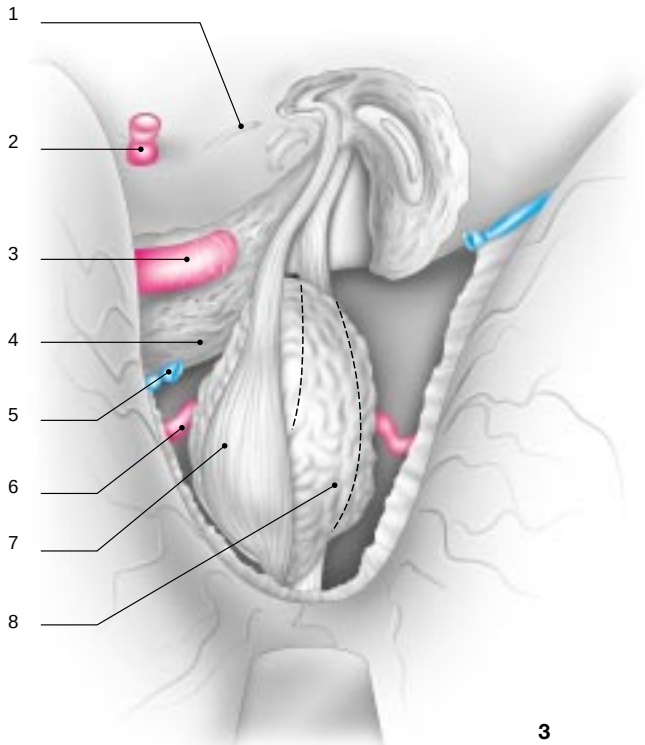

3 *Vía suprapetrosa ampliada según Wigand*
La arteria meníngea media ha sido seccionada después de haber sido coagulada.
El fresado se continúa por detrás y hacia adentro de la porción horizontal del canal carotídeo y comienza inmediatamente hacia adentro de la cóclea.
La duramadre de la cara posterior del peñasco está ampliamente expuesta y se secciona el seno petroso después de haber sido coagulado. Por detrás del conducto auditivo interno, se suprime el hueso hasta la vertical del conducto semicircular superior.
1. Nervio petroso superficial; 2. arteria meníngea media; 3. arteria carótida interna liberada por fresado; 4. hueso fresado; 5. seno petroso superior; 6. arteria cerebelosa inferoanterior; 7. nervio facial; 8. tumor.

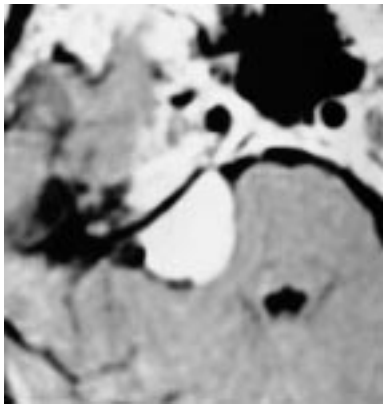

4 *Meningioma de la cara posterior del ápex petroso: acceso suprapetroso ampliado.*
Lesión de la rama frontal del nervio facial, agravamiento auditivo de 50 a 80 dB, paresia del oculomotor y del abducens que requiere una operación correctora.

ción de no tocar la cabeza del martillo con la fresa. El microgancho y la cureta son útiles para quitar los últimos fragmentos óseos.

Las reestructuraciones debidas a los trazos de fractura con frecuencia obligan a reconocer por lo menos el periostio del conducto auditivo interno, para poder seguir el nervio facial sin lesionar la cóclea.

Si el nervio se secciona, la sección de los nervios petrosos y la supresión de la esquina ósea situada en el ángulo entrante del ganglio geniculado por delante de la ampolla del conducto superior permiten a menudo una anastomosis terminoterminal gracias a una desviación de baja amplitud. Si la pérdida de sustancia nerviosa es más importante, un injerto de rama auricular de plexo cervical superficial, mantenido con cola puesta en el exterior de la coaptación nerviosa, permite una excelente reparación.

Al final de la intervención, una parte del fragmento óseo fresado en la vía de acceso puede ser utilizado, adelgazándolo, para reconstruir el techo y evitar la presión de la duramadre sobre la zona nerviosa reconstruida.

En algunos casos, a pesar de un buen estudio preoperatorio mediante tomografía computadorizada (TC), sólo durante la operación realizada por vía otológica según los principios de una técnica cerrada puede advertirse que la lesión llega a la altura del ganglio geniculado. La vía suprapetrosa resulta necesaria entonces como complemento de la vía otológica. Debe mencionarse el recurso ideado por Pulec para permitir reconocer rápidamente el conducto semicircular superior pasando de una vía otológica a una vía suprapetrosa. Durante la vía otológica, se traza un orificio de señalización en forma de hendidura por medio de la fresa diamantada en el techo atical inmediatamente hacia afuera del conducto semicircular superior en contacto con la duramadre. Durante la vía suprapetrosa, dicho orificio se localiza permitiendo de este modo identificar inmediatamente el conducto superior.

VÍA SUPRAPETROSA PARA NEURINOMAS DEL NERVIO FACIAL

La exéresis de un neurinoma del nervio facial necesita habitualmente la combinación de una vía otológica y de una vía suprapetrosa. Debe recordarse que un examen extemporáneo es necesario sobre una sección nerviosa en cada extremo, es decir que la vía suprapetrosa debe sumarse a la vía otológica en caso de que exista alguna duda de propagación de la lesión al ganglio geniculado. Un injerto de rama del nervio auricular del plexo cervical superficial es generalmente la mejor solución.

Vía translaberíntica [1]

Fue desarrollada por Bill House bastante tiempo después de haber sido ideada. Inicialmente aplicada a la exéresis de los pequeños neurinomas del nervio acústico y a las neurectomías vestibulares en el oído cofótico, se ha desarrollado con

el nombre de vía translaberíntica ampliada para el conjunto de las lesiones del ángulo pontocerebeloso y para una parte importante de la fosa cerebral posterior.

Esta vía de acceso también es extremadamente interesante para tratar todas las lesiones del peñasco asociadas a una cofosis: colesteatomas, histiocitomas, papilomas, así como las parálisis faciales traumáticas acompañadas de cofosis.

Inmediatamente después de la abertura del fondo del conducto auditivo interno, esta vía de acceso debe acompañarse imperativamente de un relleno, siendo la grasa abdominal el material ideal, como lo es también para las vías más amplias utilizadas en los neurinomas voluminosos.

VÍA TRANSLABERÍNTICA PARA LA EXÉRESIS DE UN NEURINOMA DE TAMAÑO MEDIO

La incisión supra- y retroauricular es trazada preferentemente a 3 cm por detrás del surco supra y retroauricular. Bill House recomienda esta incisión relativamente cercana al pabellón con el fin de que la sutura musculoperióstica mantenga directamente el tapón de grasa abdominal colocado durante el fin de la operación. Con bisturí eléctrico, los planos musculoperiósticos se levantan en bloque con la piel hasta el borde posterior del meato auditivo externo.

Se efectúa una amplia mastoidectomía con la fresa de corte en forma de pera, bajo irrigación continua. Se debe ir por debajo hasta la punta mastoidea, por detrás al menos hasta el límite posterior del seno lateral (2 cm más lejos hacia atrás si hubiese que operar un gran neurinoma); hacia arriba se irá hasta la duramadre que tapiza la parte superior del antro. Si es procidente, la duramadre externa se debe denudar 1 cm (2 o 3 cm en caso de grandes neurinomas). Por delante, se abre el ático hasta ver la cabeza del martillo. El yunque se elimina.

El seno lateral es corticalizado en toda su altura. Se identifica la tercera porción del nervio facial. El seno lateral y la duramadre presinusal son entonces denudados por medio de la fresa diamantada de gran tamaño.

De este modo, la vía translaberíntica en sí misma se abre tallando con la fresa cortante los conductos semicirculares externo, superior y posterior *(fig. 5)*. Por delante, se deja la pared anterior e interna de la ampolla del conducto semicircular superior que señalará el nervio vestibular superior. Por debajo del conducto semicircular externo, el codo del nervio facial debe ser corticalizado y no denudado, y se abre completamente el vestíbulo. Se utiliza una fresa diamantada de 4 o 5 mm bajo irrigación continua.

Por debajo del conducto semicircular posterior, el golfo de la yugular puede estar muy cerca. Debe ser igualmente corticalizado, incluso denudado y desplazado en caso de ser molesto, con una fresa diamantada. Puede utilizarse un pequeño acúmulo de celulosa oxidizada, si es necesario, para mantenerlo desplazado.

El acueducto del caracol se sitúa encima y por delante del golfo. Su parte alta debe ser eliminada, mientras que su parte baja se preserva pues corresponde a la fosita del ganglio de Andersch del nervio glosofaríngeo.

Pasando la pared profunda de la rama común, se ve el acueducto del vestíbulo. El tallado con fresa de corte de 5 mm se continúa hasta ver por transparencia la duramadre azulada del conducto auditivo interno que se sigue por detrás hasta el poro.

Los contrafuertes superiores e inferiores del conducto auditivo interno se suprimen inicialmente por medio de la fresa de corte de pequeño tamaño, para no fresar ni el conducto auditivo interno, ni hacia arriba el seno petroso superior, ni por debajo el golfo de la yugular. Una fresa diamantada termina de suprimir el hueso. El tamaño de estas dos vertientes superior e inferior del conducto auditivo interno crece tanto más hacia adelante cuanto más grande y desarrollado hacia adelante está el neurinoma, ya que sólo ganando campo a este nivel se puede seguir hacia adentro el trayecto del nervio facial, que con frecuencia está desplazado hacia adelante.

Hacia arriba, se denuda el seno petroso superior, por debajo se elimina la parte alta del acueducto del caracol.

Los dos tercios o los tres cuartos posteriores del conducto auditivo interno están perfectamente expuestos. Como la duramadre está denudada, resulta posible identificar el nervio vestibular superior fresando la pared interna de la ampolla del conducto superior con una fresa diamantada de 3 mm de diámetro para encontrar y seguir el nervio vestibular superior hasta el fondo del conducto auditivo interno, suprimiendo a la vez la parte posterior de la cresta falciforme. Hacia adentro del nervio vestibular se encuentran la *Bill's bar* y el nervio facial.

Se abre la duramadre del conducto auditivo interno en su cara posterior. Se identifica el nervio facial hacia adentro del nervio vestibular superior y de la *Bill's bar,* cuya situación es variable, a veces muy externa y otras mucho más interna.

La duramadre del conducto auditivo interno se secciona al ras del hueso en sus vertientes superior e inferior, de afuera hacia adentro. La duramadre de la fosa cerebral posterior se abre hacia arriba a lo largo del seno petroso superior y por debajo a lo largo del golfo de la yugular interna. Para ello se levanta por medio de un gancho acerado y se secciona con microtijeras fuertes. Procurando no dañar el nervio facial, se abre también el anillo posterior de la duramadre del poro en su parte superior e inferior. Es prudente coagular la parte superior del anillo, lejos del conducto, antes de abrirla, ya que a este nivel a menudo existe un vaso.

La disección del neurinoma comienza entonces en el fondo del conducto auditivo interno para juzgar la dirección seguida por el nervio facial. El neurinoma es ligeramente traccionado hacia atrás, sin ejercer ninguna tracción longitudinal sobre el nervio facial.

En este tiempo, la masa tumoral situada en el ángulo puede ser incidida, biopsiada y parcialmente vaciada con bisturí ultrasónico.

El polo inferior se despega con un bisturí de Plester, que permite la salida de líquido cefalorraquídeo. El despegamiento debe preservar la aracnoides, en la cual discurre el nervio glosofaríngeo en contacto con la arteria cerebelosa posteroinferior, que puede dar ramas al tumor. Dichas ramas deben ser coaguladas y seccionadas, y nuevamente luego coaguladas con el fin de evitar todo inicio o retorno de la hemorragia.

A continuación, es posible despegar la cara posterior del tumor para vaciarlo progresivamente con el Cavitron, mientras que alternando despegamiento y microcoagulación se puede suprimir la corteza tumoral restante.

Hacia arriba se debe conservar la vena de Dandy. Si es anormalmente baja y molesta, es preferible coagularla y seccionarla que no arrancarla.

Prosiguiendo el despegamiento hacia adelante, resulta absolutamente necesario conservar la arteria cerebelosa inferoanterior que a menudo hace un bucle en contacto con la cara posteroinferior y posterior del tumor, o a veces por delante del nervio facial. Hay que tener la precaución de permanecer entre el tumor y su vaina aracnoidea, coagulando paso a paso los vasos que penetran en el tumor, seccionándolos luego con las microtijeras antes de coagular de nuevo la porción seccionada. Se identifica el tronco del nervio facial generalmente después de haber cortado el contingente cocleovestibular. Deben tratarse los microvasos que a menudo rodean el origen del nervio cocleovestibular. En los casos difíciles, el foramen de Luschka con su emanación de plexos coroideos es una buena referencia. Por su parte inferior sale el nervio glosofaríngeo, mientras que el nervio facial sale inmediatamente por delante del foramen. El estímulo eléctrico electivo de muy baja intensidad es de una

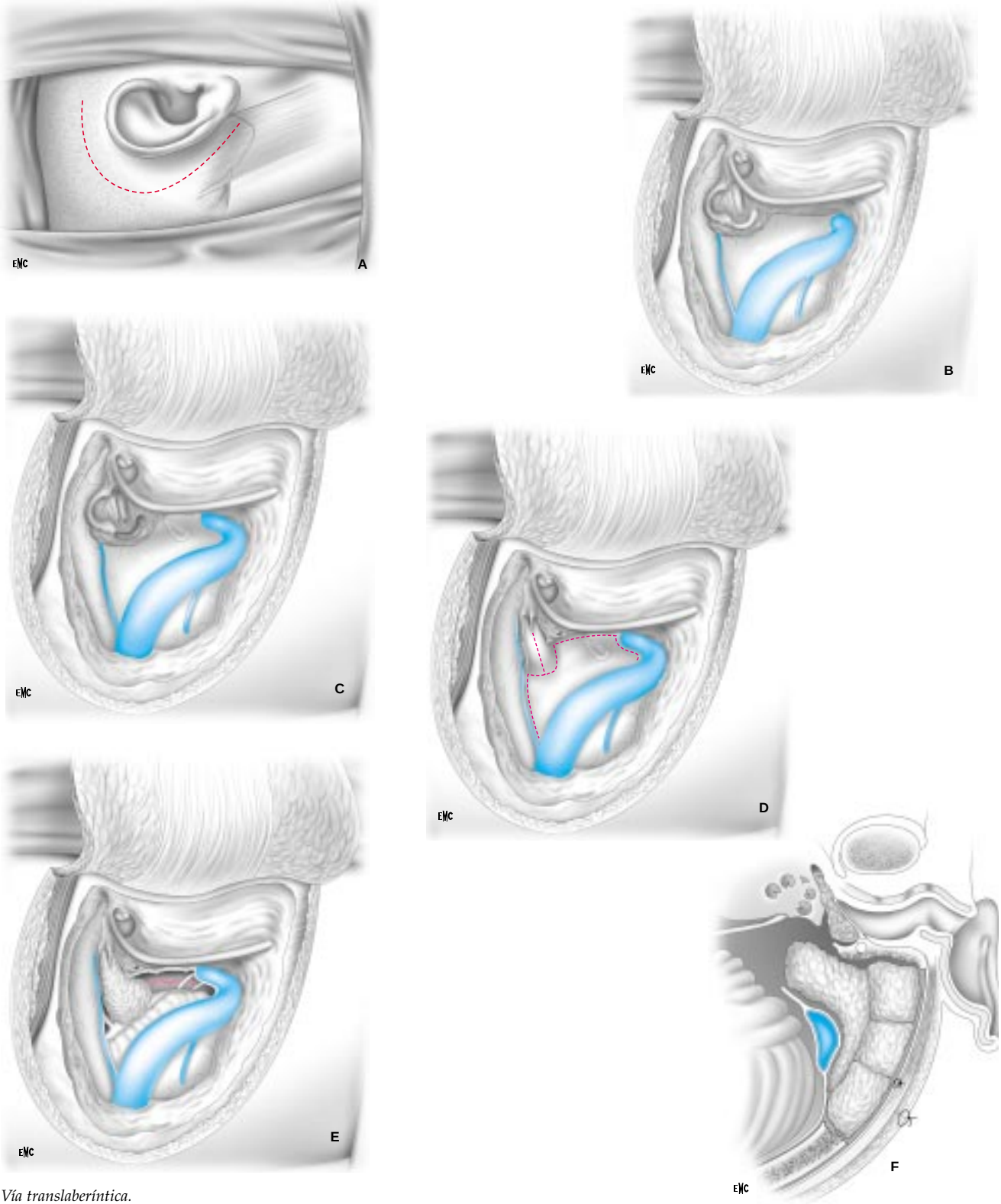

5 *Vía translaberíntica.*
A. Incisión supra y retroauricular a 3 cm por detrás del surco.
B. Amplia mastoidectomía, denudación del seno lateral y de la duramadre, localización de los conductos semicirculares y del nervio facial, localización del yunque, que se elimina.
C. Abertura de los tres conductos semicirculares. Se deja adelante la pared anterior e interna de la ampolla del conducto semicircular superior para señalar el nervio vestibular superior. Corticalización del codo del nervio facial. Abertura completa del vestíbulo. Corticalización del golfo de la yugular interna.
D. Los contrafuertes superior e inferior del conducto auditivo interno se suprimen haciendo más amplia la supresión del contrafuerte superior hacia adelante cuanto más voluminoso sea el neurinoma. Suprimiendo el contrafuerte inferior se llega al acueducto coclear, del cual se preserva la parte baja (glosofaríngeo). La duramadre se abre en la mitad de la cara posterior del conducto auditivo interno, luego a lo largo del seno petroso superior para pasar por detrás del poro y seguir el golfo por debajo.
E. El neurinoma es visible. Sobre él se halla el trigémino y debajo el glosofaríngeo y la arteria cerebelosa posteroinferior.
F. Cierre de la vía de acceso con músculo en el ático y la caja, y con las bandeletas de grasa abdominal en la vía translaberíntica. Las bandeletas sobrepasan el nervio facial y el seno lateral sin rellenar el ángulo. Son mantenidas por cuatro planos, el primer plano debe fijarse cuidadosamente al periostio anterior y posterior con objeto de evitar la salida del tapón adiposo al ser empujado por la presión del líquido cefalorraquídeo.

gran ayuda. Éste es el motivo por el cual, ante la mínima dificultad de disección a partir del conducto auditivo interno, es preferible alcanzar el tronco del nervio facial para conservar una absoluta excitabilidad nerviosa. La aparición de dificultades de disección del nervio facial es muy frecuente, ya sea a nivel del porus o a la altura en la que el nervio facial sale del tronco [5]. Estas dificultades se deben a los vasos que atraviesan el nervio facial y lo fijan al tumor, así como a los vasos que a veces cruzan el nervio entre él y el tumor llevándolo a cambiar de dirección según un ángulo más o menos abierto. Es menos peligroso disecar el plano entre el nervio facial y el tumor a partir del tronco, que a partir del conducto auditivo interno. La mínima tracción sobre el nervio facial es peligrosa, pero es menor cuando se ejerce a partir de tejido nervioso blando y móvil (el tronco) que a partir de un hueso fijo (el fondo del conducto auditivo interno).

Por lo tanto, el principio es disecar el nervio facial a partir del fondo del conducto, en tanto que la disección sea fácil, y retomar la disección a partir del tronco reduciendo progresivamente la masa tumoral gracias al bisturí ultrasónico y a la coagulación bipolar, hasta dejar sólo un resto sobre un nervio facial bien localizado de un lado y de otro y, si resulta posible, adherido a los tejidos contiguos sanos. Entonces es posible disecar el tumor del nervio facial mediante microganchos y microtijeras. Cuando la disección es completa, el nervio facial se estimula nuevamente en el tronco para notar si el umbral de estímulo y la amplitud de la respuesta permanecen iguales o si estos dos parámetros se han agravado.

Cuando finaliza la exéresis, se irriga cuidadosamente el ángulo pontocerebeloso con Ringer lactato tibio, el cual se aspira y renueva en forma minuciosa varias veces a fin de buscar pequeñas pulsaciones sanguíneas que podrían aparecer dentro del líquido. El anestesiólogo debe provocar un aumento lentamente progresivo de la tensión arterial para comprobar la hemostasia. Si existe hemorragia, se detiene mediante microcoagulación bipolar.

El ático y la parte alta de la caja se rellenan con tejido muscular cuidadosamente pegado. En algunos casos de importante neumatización hacia adentro del nervio facial, puede ser prudente agrandar un poco el límite del aditus para poder llenar la caja.

Dos o tres bandeletas de grasa abdominal se colocan entonces hacia adentro del seno lateral y de la tercera porción del nervio facial, sin ir más en profundidad en el ángulo. Los tapones adiposos colocados pueden pegarse, pero la cola no debe pasar a la fosa cerebral posterior. En la superficie debe colocarse uno o varios fragmentos complementarios.

La incisión se cierra en cuatro planos. Si se ha hecho una incisión posterior, se fijarán cuidadosamente el periostio anterior y el periostio posterior con cuatro suturas reabsorbibles. Son necesarios otros tres planos.

VÍA TRANSLABERÍNTICA PARA TUMORES EXTRADURALES (COLESTEATOMAS INTRAPETROSOS)

Los principios son los mismos. En algunos casos, el colesteatoma ha abierto el conducto y se adhiere a la duramadre, a veces, en caso de recidiva, el colesteatoma ha superado también la barrera de la duramadre y se adhiere a la aracnoides, rodeando los elementos vasculonerviosos. En la mayoría de los casos, el colesteatoma se adhiere a la duramadre temporal y cerebelosa, o al seno lateral. La única técnica que permite disecar la matriz es una tracción lateral paralela a la superficie que debe disecarse con una micropinza con extremo en forma de cucharilla. No se debe vacilar en eliminar las fibras de la duramadre. A nivel del seno lateral, sólo la matriz puede ser extirpada.

Vía transótica [7]

Ideada por Fisch [7], conlleva una exéresis del oído medio, que es rellenado, así como la exéresis de los conductos semicirculares, como en una vía translaberíntica, y de los tres cuartos inferiores de la cóclea. La segunda y la tercera porción del acueducto de Falopio se esqueletizan pero permanecen en su sitio.

Esta vía brinda una exposición ampliada hasta la porción vertical de la carótida interna intrapetrosa, el golfo yugular, el conducto auditivo interno y el ángulo pontocerebeloso. Permite dominar los tumores que se extienden al oído medio, al laberinto y al conducto auditivo interno, como algunos neurinomas o los colesteatomas *(fig. 6).*

Es muy útil en algunos meningiomas de gran tamaño, combinada con una vía ampliada de la fosa cerebral media.

El objetivo de esta vía es otorgar una exposición máxima en el ángulo pontocerebeloso sin desplazar el cerebelo ni el nervio facial. Según Fisch, da una vista excelente sobre el nervio facial, pero este autor considera que no constituye una vía apta para los tumores de más de 2,5 cm, por lo que la recomienda para los colesteatomas intraracnoideos del ángulo pontocerebeloso.

Esta vía conlleva la supresión del conducto auditivo externo, la exclusión del oído medio y la destrucción del laberinto coclear y vestibular de un lado y de otro de la segunda y la tercera porción del acueducto de Falopio, que queda intacto *(fig. 7).*

Los primeros tiempos quirúrgicos son los de una vía infratemporal.

La incisión se traza en la línea de implantación del cabello a 3 cm por detrás del surco retroauricular. El conducto auditivo externo se secciona al ras del conducto óseo y su piel se diseca para exteriorizarla en manguito y cerrarla. Este cierre se recubre por un colgajo muscular volteado hacia adelante y suturado al cartílago tragiano.

Se realiza una amplia cavidad de vaciado suprimiendo la piel del conducto, el tímpano, los huesecillos y la totalidad de las celdas mastoideas. La pared anterior e inferior del conducto se vuelve a fresar para asegurarse de la supresión de todos los restos epidérmicos.

Se localiza el acueducto de Falopio y el hueso que lo recubre se adelgaza en el foramen estilomastoideo, origen del nervio petroso mayor.

Se localizan el seno lateral, el golfo de la yugular interna y la carótida interna. Se deja una fina película ósea sobre estas estructuras. Se elimina la punta mastoidea. Se denuda la duramadre de la fosa cerebral posterior.

Los tiempos siguientes son similares a los de la vía translaberíntica, completándose con el fresado de la cóclea por delante de la tercera porción del nervio facial y por debajo de la segunda porción.

Se eliminan los conductos semicirculares, el vestíbulo se abre como en una vía translaberíntica. El conducto auditivo interno se identifica y se prepara en sus vertientes superior e inferior hasta el acueducto coclear hacia abajo y hasta la vertical de su pared anterior por arriba.

La cóclea se elimina y la duramadre de la fosa cerebral posterior es enteramente denudada trabajando hacia adentro de la tercera porción del nervio facial. Se suprime el canal del músculo del martillo.

El nervio facial se localiza en la *Bill's bar,* identificada gracias al nervio vestibular superior seguido a partir de la cara profunda de la ampolla del conducto semicircular superior, que hay que conservar como referencia. La duramadre del conducto se abre en sus bordes superior e inferior, la duramadre del poro se secciona uniendo las incisiones de la duramadre de la fosa cerebral posterior, incisión superior al ras del seno

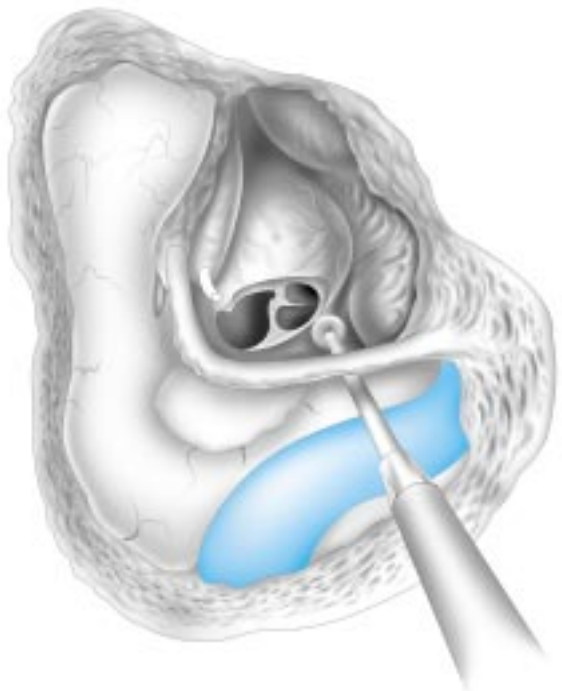

6 *Vía transótica. Se excluye el oído medio. Las porciones timpánicas y mastoideas del nervio facial se esqueletizan. A continuación se elimina el oído interno.*

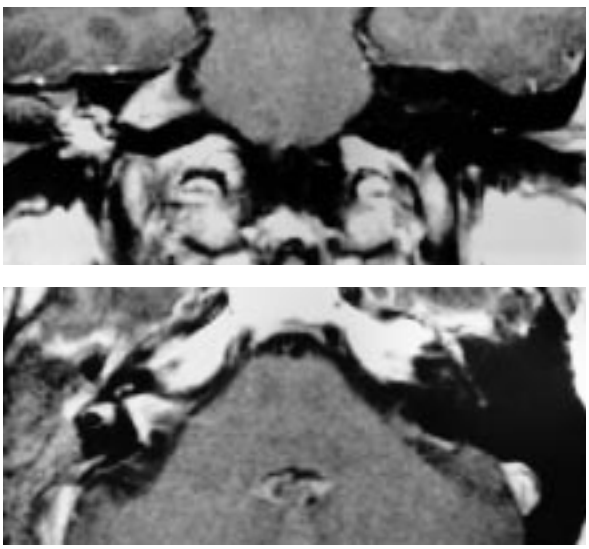

7 *Neurinoma del nervio acústico que invade el conducto auditivo interno, el laberinto y el oído medio. Indicación de vía transótica.*

petroso superior e incisión inferior al ras del golfo de la yugular interna.

Se diseca el tumor. El interés de la vía transótica es brindar una mejor exposición en el ángulo pontocerebeloso sobre el nervio facial cuando este último está rechazado hacia adelante y hacia arriba por el tumor. El cierre conlleva la oclusión de la trompa de Eustaquio y la colocación de bandeletas de grasa abdominal apoyándose en la parte interna del nervio facial.

Esta vía de acceso es especialmente interesante para los neurinomas acústicos que invaden al oído interno y al oído medio. Puede ser utilizada para meningiomas de idéntica topografía.

Vía retrofacial

Definida anatómicamente como una vía intersinusofacial sub-laberíntica, también se denomina vía subfacial. Conlleva la esqueletización de la porción mastoidea del nervio facial y del conducto semicircular posterior en el golfo de la yugular interna. Cuando la neumatización lo permite, puede prolongarse hacia arriba, entre el conducto semicircular posterior y el codo hasta el conducto externo. Puede prolongarse hacia abajo, más allá del hipotímpano y del foramen estilomastoideo, lo que permite una desviación parcial del nervio facial hacia adelante. Puede acompañar a una técnica quirúrgica conservadora del conducto óseo con timpanotomía posterior ampliada hacia adelante a nivel del hipotímpano, o asociarse a una técnica abierta con una reconstrucción de un neoconducto mediante relleno muscular con un colgajo de Palva por ejemplo, completado por cartílago para cerrar el hipotímpano, o bien con una exclusión del oído medio.

Permite tratar:

— los tumores glómicos del oído medio que se extienden profundamente al retrotímpano interno;

— los colesteatomas de extensión similar.

Forma parte de las vías de acceso descritas por Farrior y Glasscock para acceder al agujero rasgado posterior con una desviación parcial del nervio facial en el transcurso de una técnica cerrada para tratar los tumores glómicos poco extendidos al golfo de la yugular interna.

TÉCNICA DE LA VÍA RETROFACIAL PARA UN COLESTEATOMA

Se trata la incisión de la misma manera que en la timpanoplastia con técnica cerrada. Se efectúa una amplia mastoidectomía y una timpanotomía posterior ampliada identificando el nervio facial a lo largo de su tercera porción. Esta ampliación implica que la timpanotomía se realiza hacia abajo y adelante rodeando lo más lejos posible la cara inferior del conducto auditivo externo para abrir la pared externa del hipotímpano.

Se talla una vía intersinusofacial sublaberíntica o retrofacial entre el seno lateral y el golfo por detrás y por debajo, y el nervio facial por delante, el cual se deja en un tubo óseo lo más fino posible. El conducto semicircular posterior se preserva arriba y, si resulta factible, el saco endolinfático. Puede remontarse la vía hacia arriba entre la ampolla del conducto posterior y el nervio facial solamente si existe una cantidad de tejido conjuntivo evidente. La vía retrofacial no puede ser fresada en una apófisis mastoides muy densa, sin espacio entre el VII y el seno sigmoide.

El tubo óseo que contiene al nervio facial se reducirá al máximo bajo monitorización, especialmente útil para limar los restos de músculo del estribo que suelen adherirse en la cara profunda de este tubo óseo, cerca del nervio facial. El colesteatoma se diseca y la exéresis se controla con una óptica o con el espejo de Buckingham.

Todo se deja abierto en el contexto de la técnica cerrada, que es reconstruida como de costumbre *(fig. 8)*. Un segundo tiempo resulta posible, pero se debe tener en cuenta que el crecimiento óseo reducirá mucho la vía que se había fresado.

TÉCNICA DE LA VÍA RETROFACIAL PARA UN TUMOR GLÓMICO INVASOR DEL GOLFO DE LA YUGULAR [12, 13]

Se traza la incisión en Y. Esta incisión ha sido abandonada para la vía infratemporal pero sigue siendo indispensable para esta vía, que busca conservar las estructuras del oído medio con el conducto óseo.

La rama anterior es la de una parotidectomía rotatoria alrededor del trago, pasando por delante y después por debajo del lóbulo para incurvarse por delante en los pliegues del

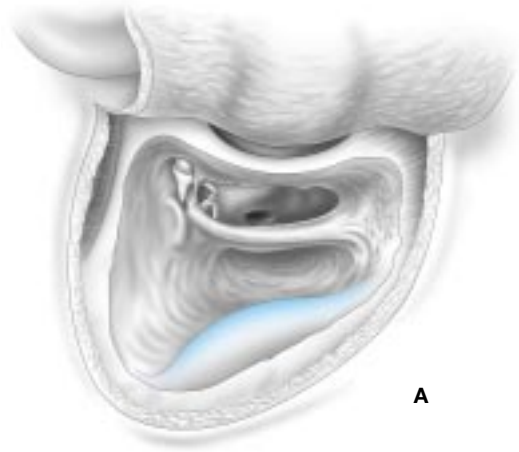

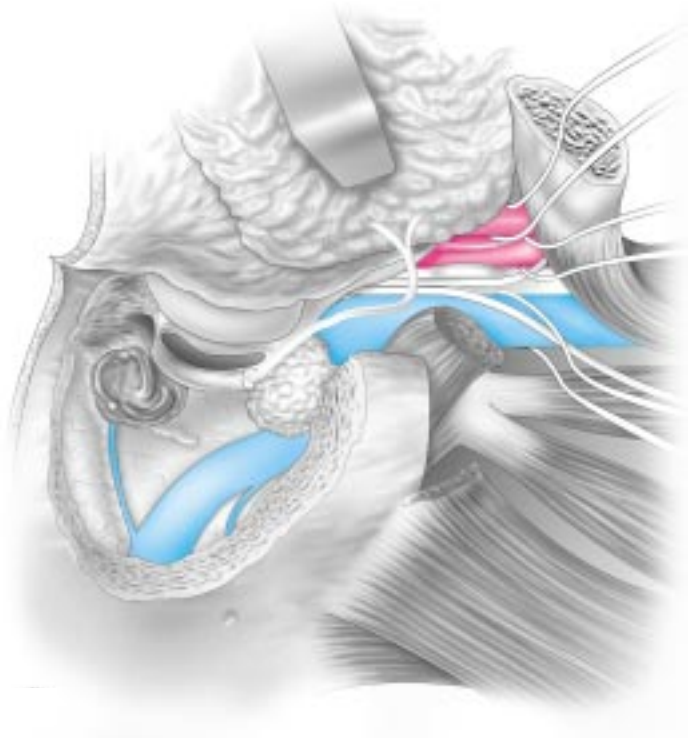

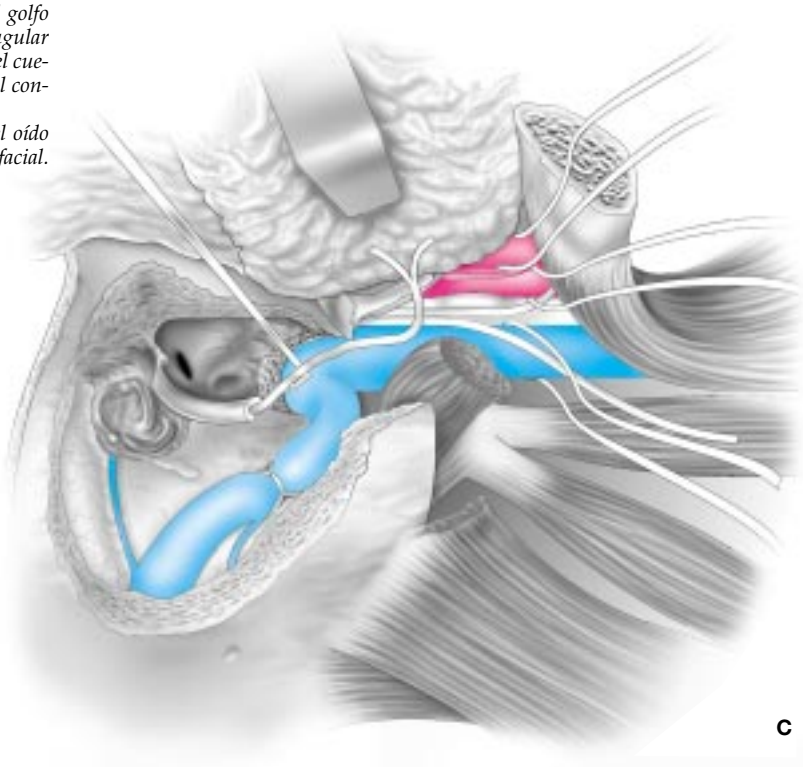

8 *A. Vía intersinusofacial sublaberíntica o vía retrofacial. Entre el seno lateral y el golfo por detrás y hacia abajo, el nervio facial por delante (que se deja en un tubo óseo) y el conducto semicircular posterior por arriba. Por delante del nervio facial, timpanotomía posterior ampliada. Esta técnica se recomienda para la exéresis de un colesteatoma.*
B. Vía retrofacial y transyugular según Glasscock. El nervio facial permanece en su sitio pero se diseca totalmente a la altura de la región retroparotídea. Su tercera porción permanece en el acueducto de Falopio, reducida a un tubo óseo. La pared externa del golfo de la yugular interna se suprime en la parte alta de la yugular interna incidida. Se ven todos los elementos de la parte alta del cuello. La tercera porción del nervio facial puede ser desviada. El conducto auditivo externo y el oído medio se conservan.
C. Misma vía, suprimiendo el conducto óseo y rellenando el oído medio. Su única utilidad es evitar el estiramiento del nervio facial.

cuello. La rama posterior pasa por detrás, a lo largo del borde posterior de la apófisis mastoides.

La timpanotomía posterior y la vía retrofacial se fresan como se señaló anteriormente. La región cervical superior se diseca y se localizan la yugular interna, la carótida interna, la carótida externa, los nervios IX, X, XI y XII. Se practica una ligadura de la arteria faríngea ascendente. Se pasan lazos bajo los vasos.

El tronco del nervio facial retroparotídeo se localiza y diseca hasta su bifurcación intraparotídea. Con bisturí eléctrico, se separa el músculo esternocleidomastoideo de la apófisis mastoides. La punta mastoidea se amputa por medio de la pinza gubia. El músculo digástrico se secciona y se empuja hacia adelante.

Con la fresa diamantada, se suprime el hueso de la cara inferoexterna del peñasco comprendido entre la apófisis estiloides y la vena yugular interna hasta el golfo. La vena yugular interna y el golfo quedan así totalmente expuestos.

Se localiza la apófisis externa del atlas y la vena yugular interna se secciona por debajo del nervio accesorio o espinal. Se

efectúan dos ligaduras en el seno lateral según la técnica utilizada en la vía infratemporal; también puede ser bloqueado con celulosa oxidizada ubicada entre el hueso y el ángulo sinusodural. En este caso, debe ser seccionado y bloqueado con celulosa oxidizada suplementaria en la luz del seno.

Según Glasscock, de este modo es posible seccionar la vena yugular interna y utilizarla para traccionar y quitar el tumor que invade el golfo y la región del hipotímpano.

Suele ser necesaria una desviación parcial de la tercera porción del nervio facial para tener un acceso suficiente en el transcurso de este método.

La dificultad está en determinar exactamente las indicaciones de una cirugía conservadora para los tumores que invaden el golfo. Esta cirugía sólo puede concebirse para los tumores que invaden el hipotímpano y el golfo sin adherirse a la carótida interna. Además, es necesario que el espacio situado entre el foramen estilomastoideo y el tubérculo lateral del atlas sea suficiente para que esta vía de acceso no sea finalmente más peligrosa para el nervio facial que la desviación anterior de la vía infratemporal.

La vía retrofacial o transyugular permite en su forma más completa controlar los tumores glómicos timpanoyugulares que invaden el golfo pero que no se adhieren a la carótida interna (tipo C1 según Fisch). Para las lesiones más voluminosas, no ofrece la misma seguridad que las vías infratemporales clásicas ya sea para el nervio facial, la carótida interna o una exéresis total del tumor.

En cambio, para la exéresis de colesteatomas infralaberínticos limitados permite una exéresis totalmente fiable, combinada con una timpanoplastia con técnica cerrada o abierta con relleno.

Esta vía permite tanto el drenaje de quistes de colesterol del ápex petroso como un mínimo acceso para biopsia de esta región, con la condición de que el golfo de la yugular no sea demasiado alto.

Vía retrolaberíntica [18]

Se emplea para las neurotomías vestibulares. También puede utilizarse para el tratamiento de los conflictos arteriovenosos y para el drenaje de los quistes aracnoideos. Son infrecuentes las que se realizan para la exéresis de neurinomas del nervio acústico con tentativa de conservación de la audición. En cambio, se adopta a menudo para la exéresis de los meningiomas. La incisión es curvilínea y retroauricular. Debe haberse iniciado desde el principio de la operación una infusión de manitol y furosemida *(fig. 9).*

Se practica una mastoidectomía total, identificando discretamente la parte superior del cuerpo del yunque, y sobre todo los conductos semicirculares lateral y posterior y la porción mastoidea del nervio facial.

Se denuda totalmente el seno lateral, así como la duramadre retrosinusal sobre 1,5 cm. La vena emisaria se coagula y obtura con cera.

La duramadre se incide por delante del seno sigmoide y por detrás del saco endolinfático. También puede seccionarse el saco, sin provocar consecuencias auditivas. La incisión se recurva hacia arriba a lo largo del seno petroso superior.

La cisterna lateral se abre, deprimiendo muy ligeramente el cerebelo gracias al pequeño separador de Dandy. Se abre el fondo de saco aracnoideo.

El nervio facial se sitúa por delante del paquete cocleovestibular, del cual está separado por las ramas externas de la arteria cerebelosa inferoanterior.

En el final de la operación, se practica un cierre hermético de la duramadre, completado por medio de injertos musculoaponeuróticos, o mejor aún adiposos.

Si esta operación se realiza, como algunos especialistas lo hacen, para la exéresis de neurinomas del nervio acústico, resulta necesario denudar la meninge por detrás del seno lateral sobre una zona mucho más importante, con el fin de retraer bastante el seno hacia atrás, obteniendo de este modo una vista suficiente hacia adelante para acercarse al fondo del conducto auditivo interno.

Se puede también ampliar de forma importante la denudación de la duramadre temporal con el fin de realizar una vía petrosa o vía suprapetrosa pre y retrosigmoide combinada, o vía presigmoide, según las denominaciones de los diferentes autores.

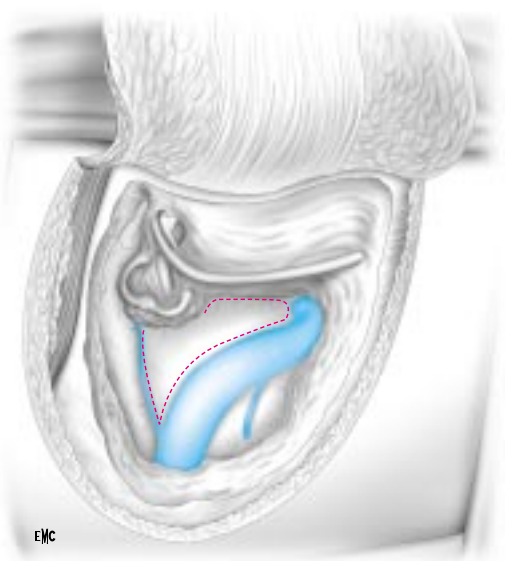

9 *Vía retrolaberíntica.*
A. Mastoidectomía total aislando los conductos, sobre todo lateral y posterior, y la tercera porción del nervio facial. Denudación de 1 cm del seno lateral y de la duramadre retrosinusal. Denudación de la duramadre presinusal. Incisión de la duramadre por delante del seno lateral, seccionando por delante el saco endolinfático.
B. Después de la abertura de la cisterna lateral, se ve el paquete acusticofacial.

Vía infracoclear [11]

Esta vía ha sido descrita por Brackmann para drenar los granulomas de colesterol del ápex. Actualmente se prefiere a la vía de acceso retrofacial, a menudo obturada por un golfo muy alto. Recuerda a la vía de Ramadier.

La vía de acceso es una incisión supra y retroauricular a algunos milímetros por encima y por detrás del surco supra y retroauricular.

El conducto auditivo externo se secciona y el pabellón auricular se vuelve hacia adelante.

Se diseca un colgajo timpanomeatal inferior. Este colgajo se centra sobre la mitad inferior del conducto de las 2 a las 10 horas sobre un oído derecho, en posición quirúrgica, dejando la membrana timpánica insertada a nivel del umbo y de la parte superior del conducto.

Con la fresa, se amplía la parte anterior e inferior del conducto para exponer el hipotímpano *(fig. 10)*. La cuerda del tímpano puede seguirse hacia atrás para estimar la posición de dicho nervio facial. Es necesaria una monitorización de dicho nervio.

El hipotímpano está entonces fresado por debajo de la horizontal pasando por el borde inferior de la ventana redonda que indica el límite superior de la disección. El nervio de Jacobson conduce a la unión de la carótida y del golfo, pero hay que limitarse a reconocer la porción vertical de la carótida interna por delante y la vertiente anterior del golfo de la yugular por detrás.

El entramado de celdas infracocleares se continúa hacia adentro por medio de la fresa diamantada, hasta el granuloma de colesterol, el cual debe abrirse. Este orificio se amplía hasta la carótida interna por delante y el golfo por detrás. Hacia arriba, hay que procurar permanecer lejos de la base de la cóclea. Los autores consideran que es bastante fácil localizar la carótida interna por ser un elemento bastante resistente, mientras que el golfo es bastante frágil y la base de la cóclea es difícil de localizar exactamente, incluso teniendo en cuenta la horizontal que pasa por el borde inferior de la ventana redonda. Parece conveniente dejar en el canal excavado una lámina de silastic fina, enrollada sobre sí misma.

El polvo de hueso, o mejor aún una lámina de cartílago, sirven para reconstruir la pared externa del hipotímpano. El colgajo timpanomeatal se vuelve a colocar en su sitio al igual que el conducto auditivo externo. La espuma sintética mantiene estos diferentes elementos. Se sutura la incisión posterior.

Vía retrosigmoide

Esta vía abre el ángulo pontocerebeloso, permite tratar las lesiones de la cara posterior del peñasco y, sobre todo, abrir el conducto auditivo interno. Por este motivo es descrita en este artículo.

El paciente se coloca en decúbito dorsal, con la cabeza hacia adelante y levemente inclinada hacia abajo para liberar la zona de la craneotomía. Algunos prefieren la posición de Mount y la utilización de un cabezal de Mayfield.

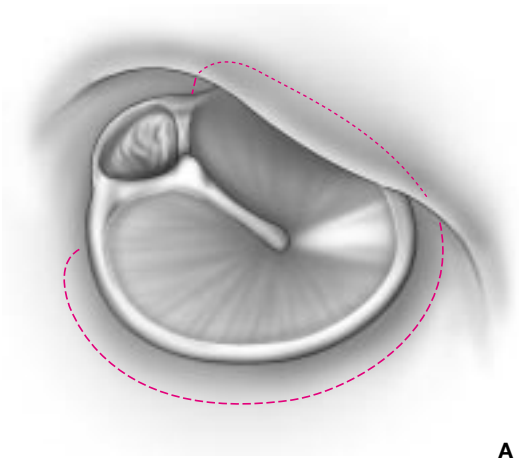

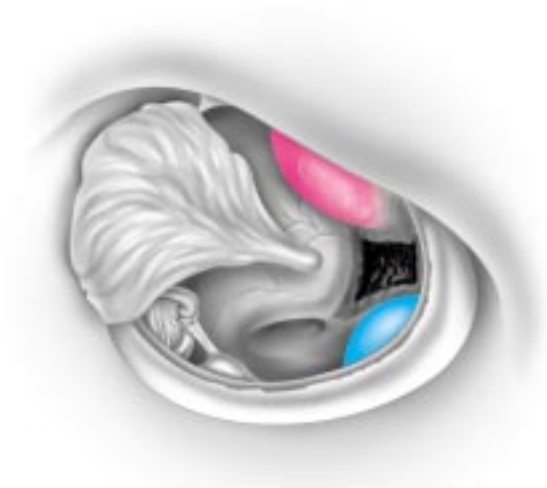

10 *Vía infracoclear.*
A. Por vía retroauricular, transsección del conducto auditivo externo que permite volver el pabellón auricular hacia adelante. Despegamiento de un colgajo timpanomeatal inferior.
B. El colgajo timpanomeatal inferior es acomodado sobre el mango del martillo. Ensanchamiento de la parte anterior e inferior del conducto auditivo externo para exponer el hipotímpano. La cuerda se sigue hacia atrás para estimar la posición del nervio facial cuya monitorización es indispensable.
C. Fresado del hipotímpano. Se localiza la carótida interna por delante y el golfo por detrás, conservando suficiente distancia de la espira basal de la cóclea, en principio localizada por el borde inferior de la ventana redonda. Abertura del orificio de drenaje.

La incisión puede ser practicada en «palo de hockey» *(fig. 11).* Su rama vertical comienza a la altura del cruce entre la línea horizontal tangente al borde superior del conducto auditivo externo y la línea vertical a lo largo del borde posterior de la apófisis mastoides y alcanza hacia abajo la región retromastoidea a uno o dos traveses por detrás de la punta mastoidea. Su porción oblicua se traza a 2 cm, hacia adelante y arriba, en la bisectriz de este ángulo. Otros autores utilizan una incisión arciforme, posterior, cuya rama inferior termina a 1 o 2 cm por debajo y detrás de la punta mastoidea.

Toda la superficie mastoidea y todo el espacio situado entre las líneas nucales superior e inferior, quedan expuestas por raspado del hueso. La vena emisaria mastoidea debe ser coagulada a nivel de las partes blandas y obturada por medio de polvo de hueso y cera a la altura de su extremo sinusal anterior.

El fresado debe abrir una craneotomía de 3 cm en caso de neurinoma y de 2, 5 cm si se trata de una neurotomía. Se denuda la duramadre situada entre la parte posterior del seno lateral por delante y la vertiente inferior del seno transverso hacia arriba. El borde óseo mastoideo debe ser ampliado con objeto de evitar una saliente que perturbe cuando se quiera intervenir hacia atrás en contacto con el tronco. Las celdas mastoideas deben ser obstruidas por medio de cera de Horsley.

Algunos autores (Sterkers, Brackmann) efectúan sistemáticamente una mastoidectomía para poder hacer rápidamente una vía translaberíntica en caso de hematoma. Esta mastoidectomía también permite incidir la duramadre por delante del seno lateral, por encima del saco endolinfático, para iniciar la reducción del cerebelo. También puede denudarse la totalidad del seno lateral para desplazarlo hacia adelante en caso de necesidad.

La duramadre se abre a 1 cm por detrás del seno por medio de una incisión en X acostada. De este modo se delimitan cuatro colgajos, de los cuales el colgajo anterior pediculado sobre la cara posterior del seno lateral se mantiene por un hilo de tracción que permite obtener una visibilidad máxima hacia adelante. El colgajo superior pediculado sobre el seno transverso cae por sí mismo en la cavidad, así como el colgajo inferior, mientras que el colgajo posterior protege la superficie del cerebelo. Un pequeño separador de Clovis-Vincent permite acceder a la cisterna lateral para abrirla con un microgancho. El líquido cefalorraquídeo se escapa y el ángulo pontocerebeloso aparece a medida que el cerebelo se deprime. Para ejecutar esta maniobra, conviene modificar la posición de la mesa de operaciones elevándola al máximo y girándola sobre su eje longitudinal hacia el lado opuesto al cirujano, de manera tal que este último, con ayuda del microscopio, pueda seguir la progresión del separador en el espacio virtual situado entre el cerebelo y el peñasco.

Debajo se divisan los nervios mixtos, en el medio puede verse el tumor y arriba se localiza la vena de Dandy y la tienda del cerebelo.

Por último, es inútil proteger la superficie del cerebelo o colocar un separador.

Es posible separar los vasos que se conservarán de la cápsula tumoral e iniciar una disección subaracnoidea, después de haber localizado por estimulación bajo monitorización el nervio facial.

Según su dimensión, el tumor se vacía por medio de las microtijeras y de las micropinzas con extremo en forma de cucharilla o con bisturí ultrasónico.

La abertura del conducto auditivo interno en principio se hace una vez que la mayor parte del tumor situado en el ángulo ha sido eliminado. En algunos casos, es necesario suprimir las irregularidades de la cara posterior del peñasco para tener una exposición suficiente, esto se hará sólo sobre el poro. Antes de fresar el conducto auditivo interno, se colocan las láminas de Pangen o de Gelfoam encima y debajo del pedículo acusticofacial con el fin de evitar la dispersión de polvo de hueso en las cisternas posteriores.

Se puede fresar directamente la duramadre y el hueso con una fresa diamantada de 4 mm de diámetro teniendo en cuenta la proximidad del golfo de la yugular interna, que debe haber sido localizado previamente en la TC ósea. En este caso, hay que llevar el fresado sobre todo hacia arriba.

No hay que abrir el canal posterior. En algunos casos puede ser localizado siguiendo el saco y el canal endolinfático. De todas maneras, su posición debe ser evaluada con la TC ósea. La palpación de la cresta facilforme con el gancho de Bill House da una buena idea de su profundidad. En estas intervenciones que tienen como objetivo conservar la audición, es bueno intervenir de abajo hacia arriba y desde la profundidad hacia la superficie, siguiendo el nervio coclear, luego el facial, para alcanzar el fondo del conducto auditivo interno. Aunque haya una zona de adherencia importante a nivel del poro, es mejor trabajar de adentro hacia afuera que de afuera hacia adentro, pues las tracciones sobre las fibras nerviosas que vienen del tronco son mucho menos peligrosas que aquellas que se pudieran ejercer sobre las fibras fijadas a su canal óseo.

Se puede utilizar una óptica 30° o un espejo de Buckingham para controlar el fondo del conducto, aspirándolo con un microaspirador angulado de 0,8 mm de diámetro.

Cuando se termina la operación, se verifica la hemostasia. Las celdas que han sido expuestas al abrir el conducto auditivo interno se cierran con tejido fibromuscular o grasa abdominal.

La duramadre se cierra de forma tan hermética como sea posible. Se puede utilizar polvo de hueso y cola, o volver a colocar la lámina ósea. Los autores prefieren emplear un poco de grasa abdominal para asegurar una absoluta hermeticidad. Las suturas son seguidamente musculares, subcutáneas y cutáneas, sin drenaje.

Para las neurectomías vestibulares por vía retrosigmoide, después de la localización de los diferentes elementos vasculonerviosos del ángulo pontocerebeloso (APC) mediante microscopio y con óptica de 30°, se localiza el final del surco que separa el contingente vestibular rostral del contingente coclear caudal en la superficie del nervio cocleovestibular. Este surco a menudo se reconoce por la presencia de una fina arteriola. Con el gancho romo o el disector de bola, se separan estos dos contingentes procurando no lesionar la arteria auditiva interna o la arteria cerebelosa inferoanterior (ACIA) entre los nervios cocleares vestibular y facial. La sección total del contingente vestibular por medio de las microtijeras se comprueba por la retracción de los dos extremos nerviosos.

Vía infratemporal tipo A [7]

La desviación anterior o transposición anterior del nervio facial que la caracteriza, expone toda la parte del peñasco situada por debajo de la primera porción del nervio facial. Se acompaña obligatoriamente de una exclusión del oído medio. Da un excelente acceso al golfo de la yugular interna, al foramen yugular y a la porción vertical y al codo de la carótida interna intrapetrosa. Puede ser completada hacia arriba por la destrucción de los dos tercios inferiores de la cóclea y del laberinto posterior.

Es indispensable para tratar los tumores glómicos extendidos ampliamente al golfo de la yugular interna y adheridos a la carótida interna y/o a los nervios mixtos.

También permite tratar todas las lesiones masivas situadas adentro de la porción mastoidea y debajo de la porción laberíntica del nervio facial: condrosarcomas, papilomas del peñasco o incluso colesteatomas.

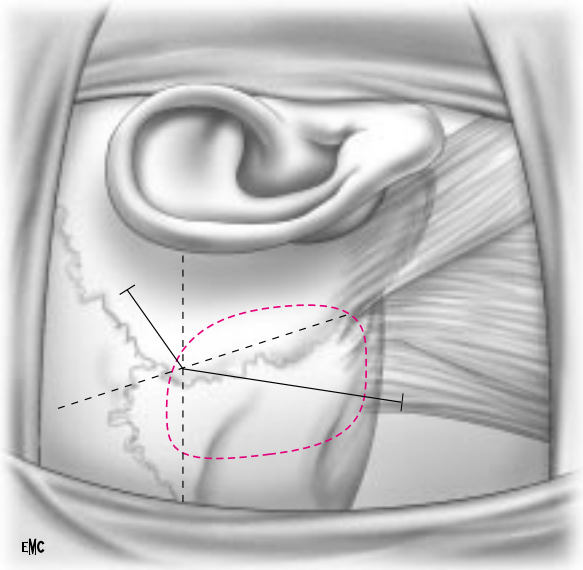

A

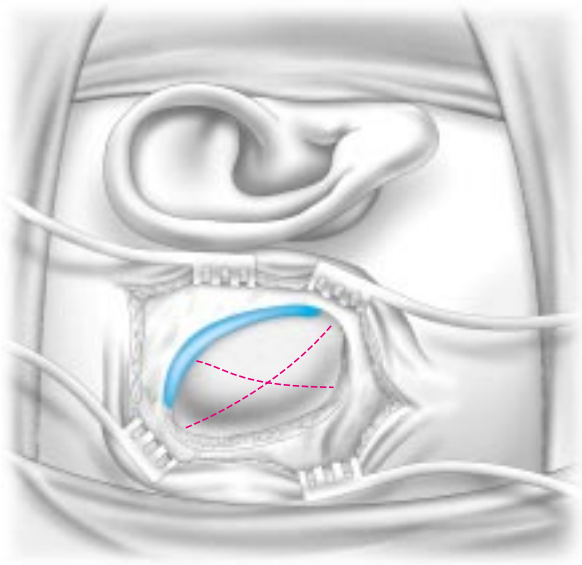

B

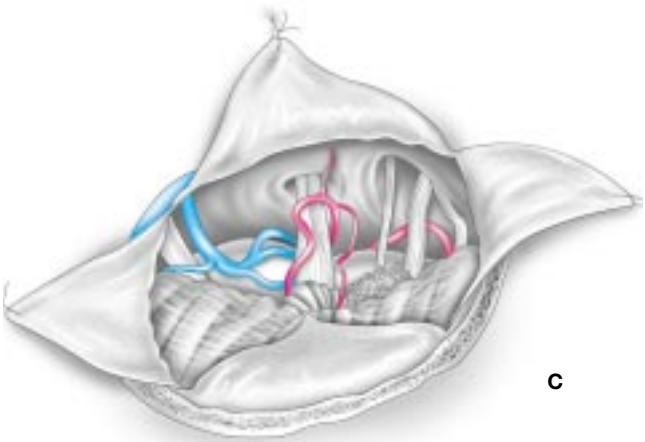

C

11 *Vía retrosigmoide.*
A. Incisión en palo de hockey.
Su rama vertical comienza a la altura del cruce de la línea horizontal tangente al borde superior del conducto auditivo externo y de la línea vertical siguiendo el borde posterior de la apófisis mastoides. Se detiene por abajo uno o dos traveses de dedos por detrás de la punta mastoidea. Su porción oblicua está trazada a unos 2 cm, hacia adelante y arriba, en la bisectriz de ese ángulo.
B. Legrado de contacto del hueso de la superficie mastoidea y la zona comprendida entre las líneas nucales superior e inferior. Coagulación y obliteración de la vena emisaria mastoidea. Fresado de una craneotomía de 2,5 cm a 3 cm de diámetro alcanzando por delante el seno lateral y hacia arriba el seno transverso. El borde anterior mastoideo está aplanado y las celdas que se abren se rellenan con cera de Horsley.
Incisión de la duramadre en X acostada delimitando cuatro colgajos. El colgajo anterior pediculado sobre la cara posterior del seno lateral se mantiene con un hilo de tracción que permite obtener una visibilidad máxima hacia adelante. El colgajo superior pediculado sobre el seno transverso cae por sí mismo en la cavidad, al igual que el colgajo inferior, mientras que el colgajo posterior protege la superficie del cerebelo.
C. Un pequeño separador de Clovis-Vincent permite acceder a la cisterna lateral, que se abre con un microgancho. El líquido cefalorraquídeo escapa y aparece el ángulo pontocerebeloso.

INCISIÓN CUTÁNEA

La incisión se traza en S, desde la región temporal hasta el cuello. La parte esencial de la incisión es supra y retroauricular a 3 cm por encima y por detrás del surco retroauricular. Se prolonga hacia arriba en S hasta el límite anterior de los cabellos, cuando es necesario un colgajo de músculo temporal. Desciende al cuello y alcanza el borde anterior del músculo esternocleidomastoideo, o incluso el asta mayor del hueso hioides, a 6 cm por debajo de la punta de la apófisis mastoides.

CIERRE DEL CONDUCTO AUDITIVO EXTERNO

Según Fisch, el plano subcutáneo se diseca cerca del conducto auditivo externo y se talla un colgajo fibromuscular pediculado sobre la concha para volverlo hacia adelante y formar un segundo plano para cerrar el conducto.

Para preservar al máximo la vascularización cutánea, se puede incidir desde un principio hasta el hueso y despegar en bloque las partes blandas hasta el conducto. A continuación, se diseca un colgajo fibromuscular de pequeño tamaño en el grosor de las partes blandas para luego volverlo hacia adelante. La disección entre el hueso y colgajo perióstico permite alcanzar el conducto auditivo externo, que es preparado en sus vertientes posterior, inferior y superior y luego seccionado en el límite externo del conducto óseo *(fig. 12)*.

La pared anterior del conducto se separa del cartílago tragiano con una pinza acodada o unas tijeras de Metzenbaum y después se secciona.

La piel de la parte externa del conducto seccionado se libera aproximadamente 1 cm hasta la concha, luego se evierte hacia el exterior con dos puntos en U superior e inferior. Este fondo de saco cutáneo se sutura con un hilo no reabsorbible.

El colgajo perióstico se vuelve hacia adelante y se sutura al cartílago tragiano y a la concha. El cirujano dispone entonces de una amplia vía de acceso. Las partes blandas liberadas se mantienen hacia adelante por hilos de tracción y se cubren con una compresa humedecida regularmente.

LOCALIZACIÓN Y PREPARACIÓN DEL NERVIO FACIAL RETRO E INTRAPAROTÍDEO Y DE LOS VASOS DEL CUELLO

El tronco retroparotídeo del nervio facial se localiza en el ángulo diedro entre la cara anterior de la apófisis mastoides y la cara inferior del conducto auditivo externo. Es disecado en la parótida hasta su bifurcación. Las ramas principales se disecan parcialmente, sobre todo la rama superior. Se microcoagulan los pequeños vasos.

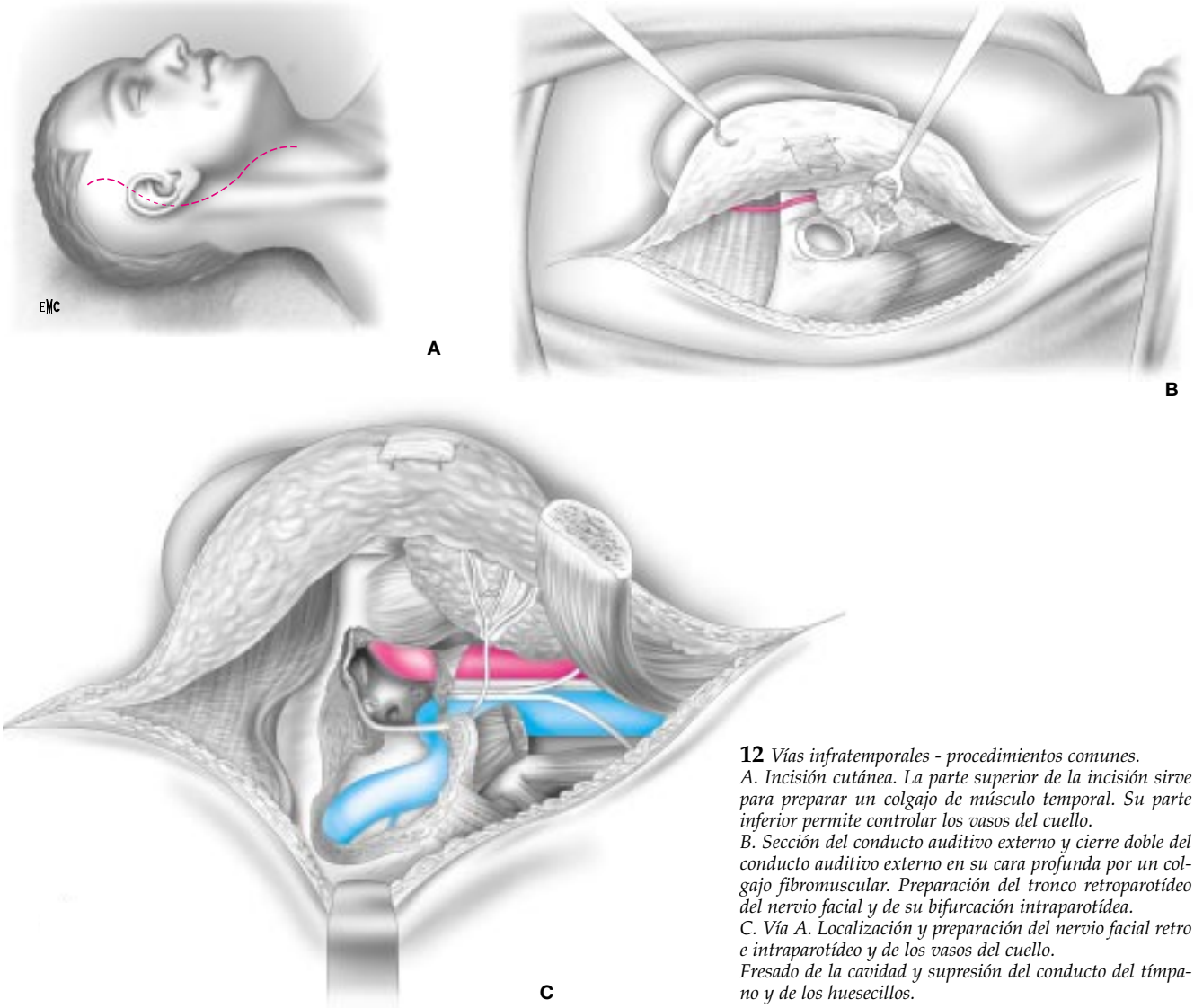

12 *Vías infratemporales - procedimientos comunes.*
A. Incisión cutánea. La parte superior de la incisión sirve para preparar un colgajo de músculo temporal. Su parte inferior permite controlar los vasos del cuello.
B. Sección del conducto auditivo externo y cierre doble del conducto auditivo externo en su cara profunda por un colgajo fibromuscular. Preparación del tronco retroparotídeo del nervio facial y de su bifurcación intraparotídea.
C. Vía A. Localización y preparación del nervio facial retro e intraparotídeo y de los vasos del cuello.
Fresado de la cavidad y supresión del conducto del tímpano y de los huesecillos.

En el cuello, la carótida interna, la carótida externa y la vena yugular interna se localizan los nervios vago, accesorio e hipogloso, se pasan lazos alrededor de la carótida interna y de la yugular interna. Fisch aconseja, si se trata de un tumor glómico, ligar las ramas ascendentes de la carótida externa, situadas encima de la arteria lingual. Se secciona el vientre posterior del músculo digástrico. Se separa el músculo esternocleidomastoideo de la punta mastoidea.

TALLADO DE LA CAVIDAD Y SUPRESIÓN DEL CONDUCTO, DEL TÍMPANO Y DE LOS HUESECILLOS

La parte accesible de la piel del conducto óseo se diseca y elimina con objeto de evitar la dispersión de escamas epidérmicas. Se eleva el músculo temporal.

Se talla una amplia cavidad antroaticomastoidea rebajando el muro del nervio facial y alcanzando las corticales posterior y superior. Las partes anterior e inferior del conducto auditivo externo también se alisan de forma concéntrica.

Antes de alcanzar el ático, y en contacto con el tímpano, la caja se abre hacia arriba y por detrás desinsertando con un gancho grande la mitad posterior del anillo. La articulación incudostapediana se separa con el microgancho y se secciona el cuello del martillo. De este modo, es posible suprimir el tímpano desinsertando el anillo y los restos adyacentes de piel del conducto.

La cavidad está entonces completamente abierta: el ático y las paredes anterior e inferior del conducto. La pared del nervio facial se rebaja más hasta ver el nervio facial por transparencia, después de haber localizado la altura del agujero estilomastoideo por la cresta digástrica.

Se reseca la punta mastoidea con una pinza gubia.

DESVIACIÓN DEL NERVIO FACIAL O TRANSPOSICIÓN ANTERIOR DEL NERVIO FACIAL

Fisch aconseja quitar las ramas del estribo con microtijeras para evitar un arrancamiento durante la liberación del codo del nervio facial. El ático anterior se abre ampliamente y se talla un surco en su cara anterior hasta la parótida. El hueso timpanal se suprime completamente.

Es más fácil hacer de manera inmediata el tiempo de localización de la carótida interna. La trompa de Eustaquio se abre ampliamente hasta el istmo y su pared interna se afina por medio de la fresa diamantada para identificar en profundidad la carótida interna. Esta pared ósea puede ser espontáneamante dehiscente. Después de haber localizado la carótida interna, las celdas situadas por delante de ella se quitan con la fresa diamantada grande; la mucosa de la trompa se

elimina hasta su istmo, disecándola y después fresándola mediante la fresa diamantada.

El canal facial se afina en más de la mitad de su circunferencia a la altura de la tercera porción y en su mitad externa a nivel de la segunda porción, cuya cortical ósea es mucho más fina. A la altura del codo, conviene evitar penetrar en el conducto semicircular lateral y el tallado con fresa diamantada debe ser más bien anterior. La película ósea se elimina con un microgancho y luego con microrraspadores.

Mediante microrraspadores, trabajando en contacto con el plano óseo, se separa progresivamente de dicho plano la tercera porción del nervio facial en su vaina cortando con microtijeras los filamentos nerviosos y vasculares que unen la vaina al acueducto óseo. El haz fibroso del agujero estilomastoideo se despega en bloque con el nervio y se separa del plano subyacente por medio de microtijeras o con tijeras rectas puntiformes finas. Este haz fibroso puede ser tomado con una pinza de disección ultrafina. Se utilizará para movilizar el nervio facial y luego para levantarlo. Se secciona el nervio destinado al vientre posterior del nervio digástrico. A continuación, se microcoagula la arteria estilomastoidea y se secciona *(fig. 13).* El nervio se desplaza con microalgodones empujados por el aspirador. Su despegamiento necesita la sección de varios vasos a la altura del codo, luego resulta más fácil hacia adelante. Se debe reconocer la cresta ósea situada entre la primera y la segunda porción del nervio facial, en el ángulo formado por el ganglio geniculado, para asegurarse de liberar la totalidad de la segunda porción.

Se talla una franja en la parótida a partir de la rama superior del nervio facial hasta el surco óseo atical anterior.

El nervio se sitúa en esta franja, que vuelve a cerrarse con cola biológica. La segunda porción, que conecta la primera porción fija del nervio y la tercera porción transpuesta hacia adelante en la parótida, debe dejarse flexible ya que será ligeramente extendida bajo el efecto de un separador que se apoyará por delante en las partes blandas del cuello, inmediatamente bajo la parótida. Esta porción también se fija con cola.

ACCESO Y LIGADURA DEL SENO LATERAL

A partir de este tiempo, la descripción concierne a la exéresis de un tumor glómico. El seno lateral se corticaliza con la fresa diamantada grande bajo irrigación continua y se denuda, así como la meninge pre y retrosinusal, si es posible por debajo de la vena emisaria mastoidea. El punto de ligadura depende de la extensión del tumor hacia arriba en la luz del seno lateral. En algunos casos, se puede preparar la ligadura y apretarla sólo después de haber retirado la prolongación tumoral haciendo tapón. La duramadre se microcoagula a algunos milímetros adelante y detrás del seno, luego se incide nítidamente en forma paralela al seno, mientras se la levanta con un gancho para evitar una herida de los vasos subyacentes.

Un pasahilos romo y angulado se introduce hacia adentro del seno siguiendo estrechamente su pared profunda. Lleva un doble hilo bastante grande (Vicryl n.º 2 o seda trenzada), procurando separar levemente los dos hilos uno de otro. De este modo se lleva a cabo una doble ligadura del seno lateral. Debe hacerse un nudo de cirujano (pasado dos veces) y apretarlo cuidadosamente a mano para ocluir completamente la luz venosa. La fuga de líquido cefalorraquídeo desencadenada por la ligadura a la altura de las dos incisiones de la duramadre será taponada por el relleno final del oído medio.

ACCESO Y LIBERACIÓN DE LA CARÓTIDA INTERNA

El tamaño del tumor se reduce por microcoagulación bipolar.

La parótida se separa del hueso timpanal, descubriendo de este modo la apófisis estiloides, que es seccionada con una pequeña pinza gubia mientras que un clamp curvo desliza-

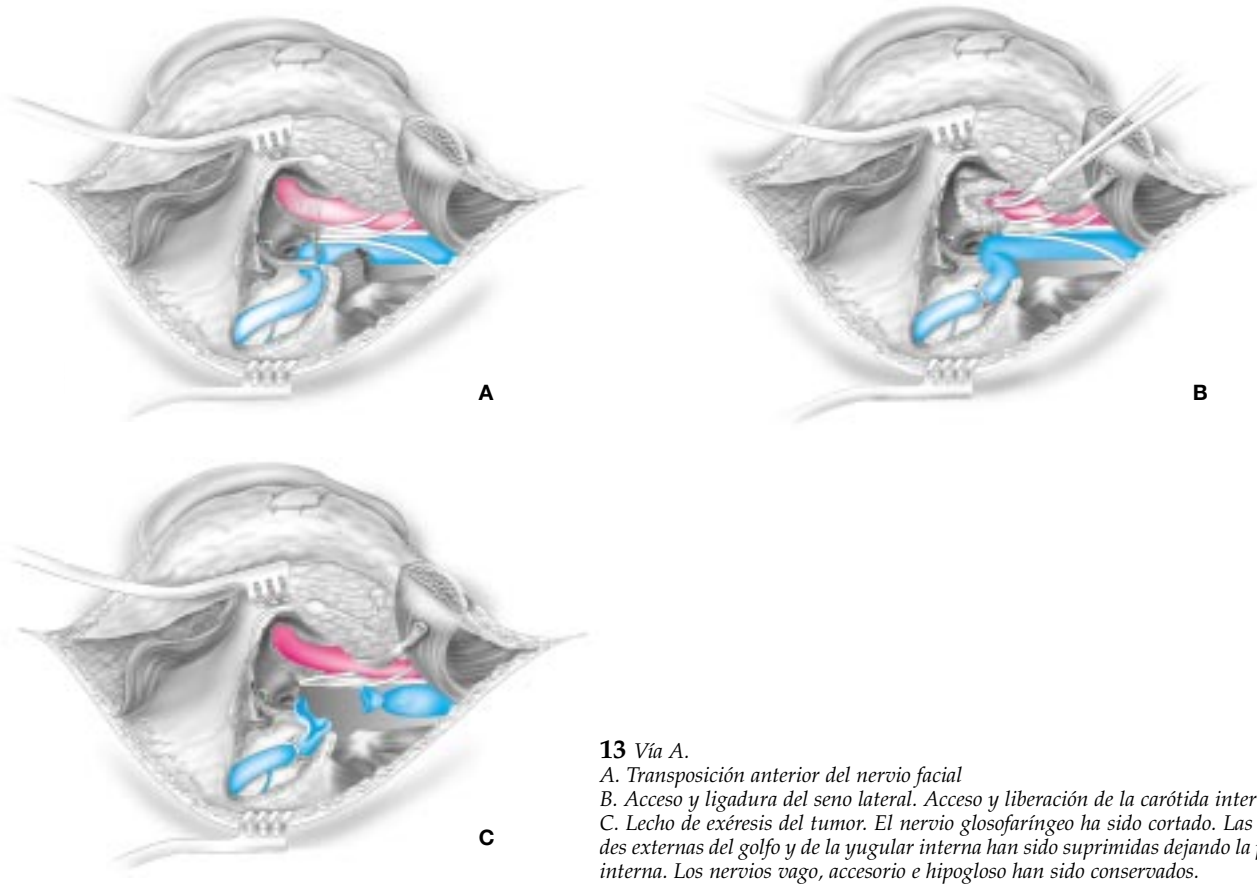

13 *Vía A.*
A. Transposición anterior del nervio facial
B. Acceso y ligadura del seno lateral. Acceso y liberación de la carótida interna.
C. Lecho de exéresis del tumor. El nervio glosofaríngeo ha sido cortado. Las paredes externas del golfo y de la yugular interna han sido suprimidas dejando la pared interna. Los nervios vago, accesorio e hipogloso han sido conservados.

do por su cara profunda protege la carótida interna. Estas dos maniobras permiten desplazar la mandíbula hacia adelante con un separador de Beckmann, más ligero que el separador de vía infratemporal. No deberá tensarse ni comprimirse el nervio facial.

El periostio del canal carotídeo se localiza fresando con la fresa diamantada grande la pared interna del protímpano. Este periostio se sigue hasta el agujero carotídeo. Si se localiza la arteria caroticotimpánica, se coagula al emerger del canal carotídeo. Si está incluida en el tumor (tipo C2 o C3), es preferible dejar temporalmente un fragmento tumoral que la contenga.

Un tiempo esencial es la introducción de un pequeño clamp curvo, de abajo hacia arriba, en el anillo fibroperióstico del agujero carotídeo entre el perióstio y la pared carotídea. Este periostio se secciona sobre el clamp, lo que permite liberar la carótida interna cuya adventicia raramente está afectada. El tumor atrae el periostio que se elimina.

EXÉRESIS DEL TUMOR

Con la fresa diamantada grande, se elimina todo el hueso que cubre el golfo de la yugular interna.

En los tumores grandes, una rama de la arteria vertebral alcanza a menudo al tumor en el borde inferior de la apófisis mastoides por encima de la apófisis transversa del atlas. Debe ser microcoagulada durante la ejecución del tiempo siguiente.

La yugular interna se liga por debajo de la prolongación en martillo de campana del tumor y se secciona entre dos ligaduras *(fig. 14).* Se separa del nervio accesorio y se desplaza hacia arriba a la vez que se termina de reconocer de abajo hacia arriba la parte alta de los nervios mixtos glosofaríngeo, vago y accesorio. No obstante el nervio glosofaríngeo se hace cada vez menos diferenciado de la vaina fibrosa de la carótida interna, de la cual se separa a la altura de la cresta carotídea para convertirse en el nervio más anterior y más externo de la pars nervosa del foramen yugular.

A continuación se abre la parte baja del seno lateral y luego el golfo hacia atrás y hacia afuera. Si la pared interna del seno sigmoide y del golfo está sana, constituye un plano de disección perfecto.

Se llega así a los diferentes orificios de las venas condíleas y luego del seno petroso inferior, en los cuales resulta necesario comprobar la ausencia de propagación tumoral antes de bloquearlos con celulosa oxidizada. Se facilita esta búsqueda tomando el tumor con un clamp con dientes y tirándolo hacia arriba y hacia afuera. De este modo, puede verse detrás la vena emisaria del cóndilo, en medio se halla el seno petroso inferior y por delante el segundo orificio del seno petroso inferior adelante del nervio vagoespinal.

La disección termina así a la altura de la pars nervosa del agujero rasgado posterior. A menudo es necesario seccionar el nervio glosofaríngeo, infiltrado por el tumor desde el estadio Cl. Incluso para los tumores más voluminosos, resulta necesario buscar y conservar el nervio vagoespinal.

Puede haber una fuga de líquido cefalorraquídeo a través de la aracnoides de la pared interna del agujero rasgado posterior, tanto mayor cuanto más haya sido ampliado dicho agujero por un tumor voluminoso.

Con la fresa diamantada grande, se sigue el tumor bajo la cápsula laberíntica. Si el laberinto está invadido, debe ser suprimido siempre con una fresa diamantada vigilando la proximidad del conducto auditivo interno, donde puede ser necesario identificar el nervio facial en la prolongación de su porción laberíntica, o primera porción. Es indispensable quitar por fresado todas las prolongaciones tumorales intraóseas.

Si se ha tenido que dejar un residuo tumoral a la altura del codo de la carótida interna y de la arteria caroticotimpánica, la disección de este residuo se reanuda y la arteria caroticotimpánica se microcoagula y secciona en cuanto aparece. El Cavitron puede ser utilizado para limpiar una infiltración de la adventicia de la carótida interna.

Si el tumor sobrepasa el codo de la carótida interna, resulta necesario completar el acceso con una vía B. El nervio facial se vuelve a colocar por debajo. El músculo temporal se desplaza hacia adelante. Se fresan la parte posterior del arco cigomático y del suelo de la fosa cerebral media. Los tejidos blandos de la articulación temporomaxilar se suprimen y el separador infratemporal se sitúa verticalmente para rebajar el cóndilo. El resto de la vía de acceso se desarrolla como en las vías B y C con sección de la arteria meníngea media y del nervio mandibular.

Toda la dificultad reside en la adherencia del tumor a la carótida interna y en el consecuente riesgo importante de ruptura arterial. Debe recordarse que la oclusión preoperatoria de la carótida interna es preferible a la colocación de un balón durante la operación bajo condiciones hemodinámicas que predisponen a la trombosis extensiva.

Si el tumor va al ángulo pontocerebeloso, sólo puede extirparse si la prolongación tiene menos de 2 cm de diámetro *(fig. 15).* Su disección debe iniciarse en su parte superior, en la vertical del conducto auditivo interno, con objeto de separar el nervio facial. Los vasos se coagulan sobre el tumor y luego son seccionados. Muy a menudo, importantes venas unen la parte inferior del tumor con el límite inferior del agujero rasgado posterior. En este caso, la brecha de la duramadre debe ser reconstruida con un injerto de fascia o de músculo y de fascia temporal. Se sutura y se pega.

14 *Tumor del glomo yugular clasificado C3 De2 (A, B) eliminado en 1987 por una vía infratemporal tipo A: facial grado II, sordera total, sin alteración de la deglución. Control 1990 (C): ausencia de recidiva.*

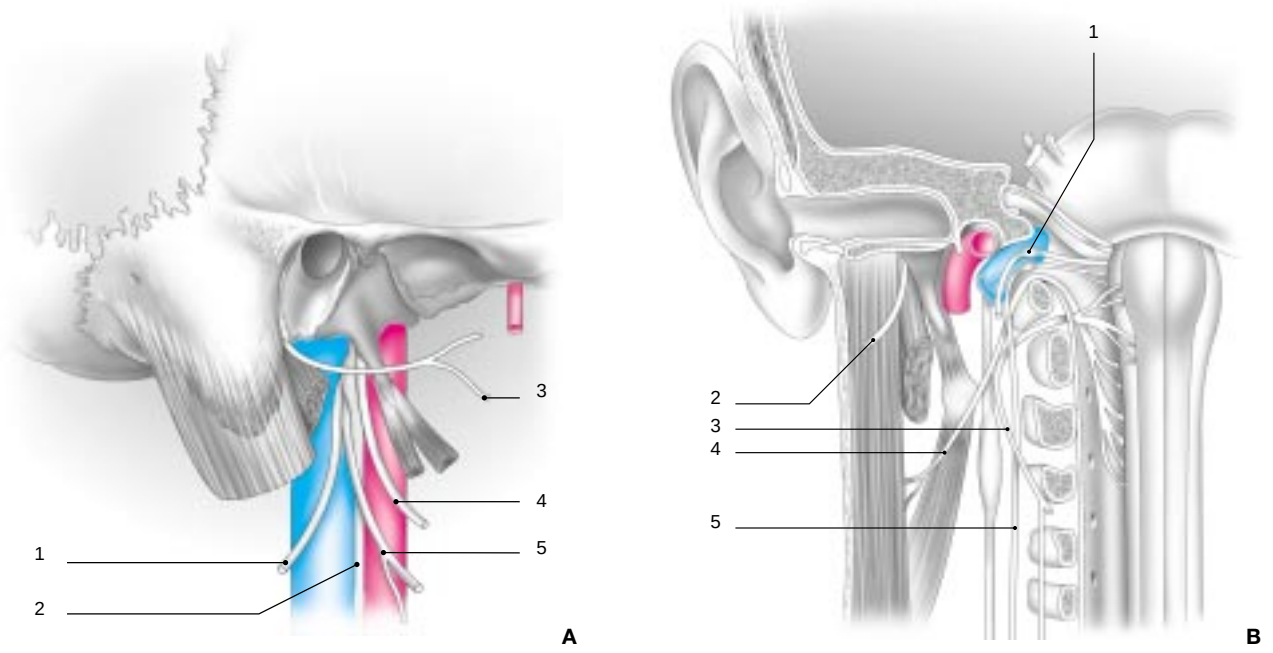

15 *Relaciones de los nervios mixtos a la altura del agujero rasgado posterior. Los nervios mixtos aparecen acodados como sobre un caballete entre su origen en el tronco cerebral y su trayecto cervical.*

A. 1. nervio accesorio; 2. nervio vago; 3 nervio facial; 4 nervio glosofaríngeo; 5 nervio hipogloso.
B. 1. nervio glosofaríngeo; 2. nervio facial; 3. nervio hipogloso; 4. nervio accesorio; 5. nervio vago

Cuando la prolongación tumoral en el ángulo pontocerebeloso es más importante, sólo puede microcoagularse la porción seccionada así como el centro del tumor, con la esperanza de obtener una desvascularización y una detención del crecimiento tumoral.

Este resto se controlará mediante TC. Si crece será necesaria una exéresis por vía neuroquirúrgica.

Algunos autores (Jackson, Al Mefti y Smith) estiman que la prolongación endocraneal puede ser eliminada en el mismo tiempo, incluso si es más voluminosa. Utilizan una incisión de la duramadre por detrás del seno sigmoide.

CIERRE

La mucosa de la trompa de Eustaquio se fresa a la altura del istmo y se desplaza con la fresa diamantada. Se microcoagula. Puede introducirse cera de Horsley o mejor un fragmento de periostio, luego polvo de hueso mezclado con cola y finalmente un nuevo fragmento de periostio.

Se rellena la cavidad con fragmentos de grasa abdominal, fijada y mantenida por el primer plano de sutura. La teórica ventaja de un relleno con músculo temporal sobre la grasa sería la de minimizar la retracción posterior del oído. El cierre se hace en tres planos, sin drenaje.

Cuando se trata de un tumor más limitado, como un colesteatoma, un meningioma o un condrosarcoma, el golfo generalmente se desplaza y no se invade, al igual que los nervios mixtos. Se deben pasar lazos de seguridad sobre la vena en el cuello, pero la ligadura del seno lateral y la abertura del golfo no son necesarias.

Vía infratemporal tipo B [7]

Permite alcanzar las lesiones del peñasco desarrolladas por delante de la carótida interna intrapetrosa y que pueden afectar al clivus.

En algunos tumores poco importantes, basta luxar hacia adelante la mandíbula sin rebajar el cóndilo. En cambio, la originalidad de esta vía de acceso es la de buscar un acceso anterior para descender el cóndilo.

INCISIÓN

La parte cervical baja de la incisión sólo se practica si se colocan lazos de seguridad sobre la carótida interna.

EXCLUSIÓN DEL OÍDO MEDIO

Se practica tal y como se hizo en la vía infratemporal tipo A.

LOCALIZACIÓN Y PREPARACIÓN DEL NERVIO FACIAL RETRO E INTRAPAROTÍDEO

La única diferencia con la vía A es que la rama inferior no está preparada mientras que la rama superior se libera para reconocer el ramo frontal siguiéndolo hasta la parte más anterior del cigoma *(fig. 16)*.

DISECCIÓN Y MOVILIZACIÓN HACIA ABAJO DEL ARCO CIGOMÁTICO

Después de haber localizado la rama frontal del nervio facial, se incide el periostio del arco cigomático y luego se diseca y se desplaza hacia abajo con la rama frontal del nervio facial.

El músculo temporal se separa de la superficie interna del arco cigomático. A continuación, el arco se secciona por delante al ras de la apófisis cigomática del maxilar, después de haber efectuado dos orificios para poder fijarlo en su sitio al acabar la operación. La sección posterior se hace al ras de la apófisis transversa. El arco se moviliza hacia abajo permaneciendo unido al músculo masetero.

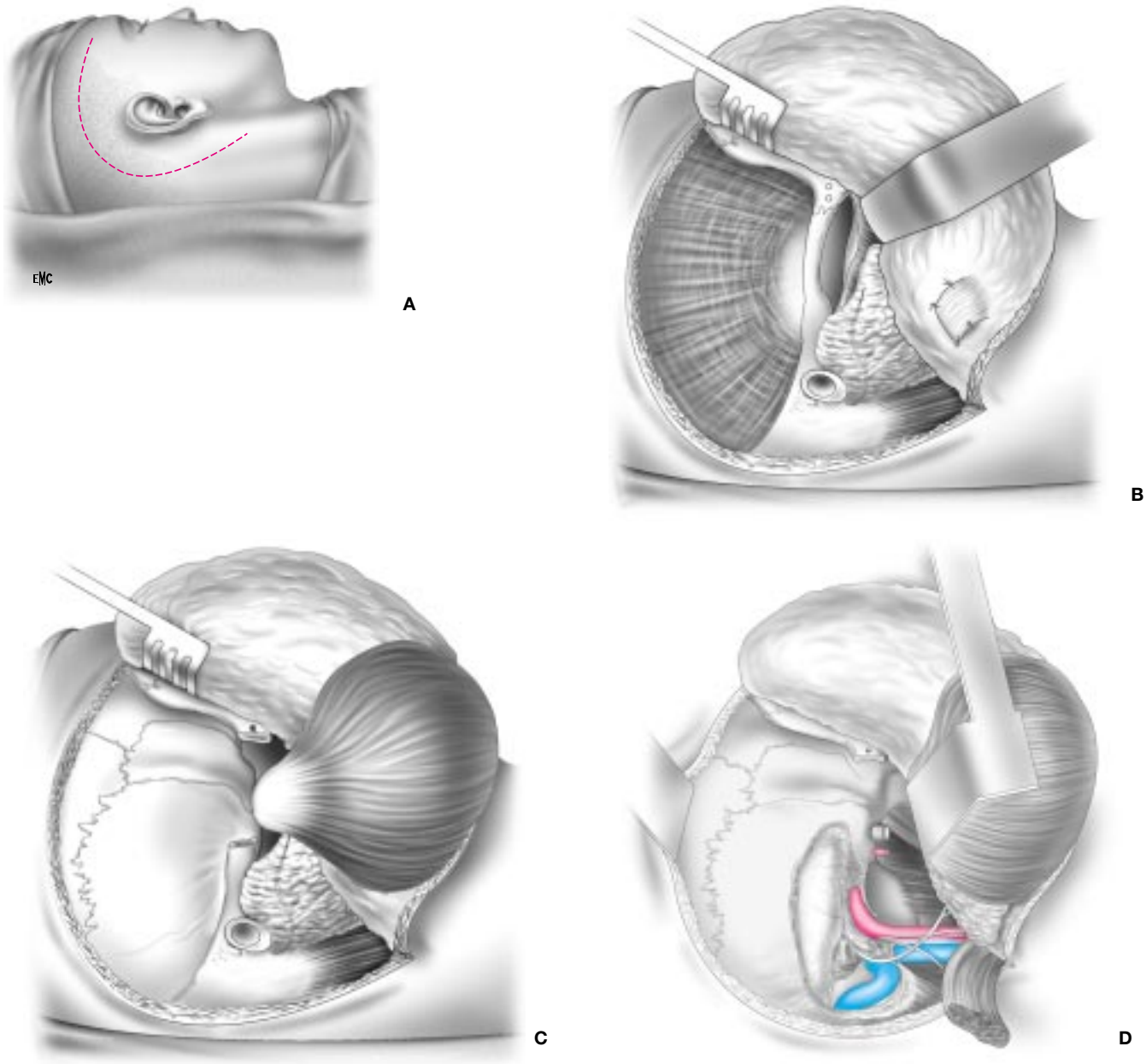

16 *Vía B.*
A. Características particulares de la incisión.
B. Disección del arco cigomático. El periostio del arco cigomático se incide y luego es disecado y desplazado hacia abajo con la rama frontal del nervio facial. Antes de seccionar el cigoma se perforan por delante dos orificios de fijación.
C. Sección del arco cigomático y basculación inferior del músculo temporal.
D. Aspecto final. El oído medio ha sido eliminado, se ha identificado el nervio facial en su segunda y tercera porción, así como el golfo de la yugular interna y la carótida interna.
El separador desplaza por debajo al cóndilo mandibular. La cavidad glenoidea y la mayor parte de hueso han sido eliminadas en la base de la fosa cerebral media. La arteria meníngea media y el nervio mandibular se han seccionado.

MOVILIZACIÓN INFERIOR DEL MÚSCULO TEMPORAL

El músculo temporal se separa de la porción escamosa del temporal y del ala mayor del esfenoides, y se mueve hacia abajo permaneciendo unido a la apófisis coronoides.

TALLADO DE LA CAVIDAD Y SUPRESIÓN DEL CONDUCTO, DEL TÍMPANO Y DE LOS HUESECILLOS

Este tiempo se desarrolla tal y como se hizo con la vía A, suprimiendo el conducto auditivo externo, el tímpano, el martillo y el yunque, y la totalidad de las celdas del oído medio. El nervio facial se identifica en su segunda y tercera porción, así como el golfo de la yugular y la carótida interna en la parte inferior de la cavidad. Se deja una película ósea transparente sobre estos elementos.

LIBERACIÓN DE LA FOSA INFRATEMPORAL

El separador infratemporal o el separador de Petit-Dutaillis se coloca de arriba hacia abajo. Se apoya su larga hoja sobre el cóndilo mandibular, abriendo un espacio entre este último

y el suelo de la fosa cerebral media. Durante la colocación en tracción del separador, se debe tener la precaución de no tensar excesivamente el tronco del nervio facial retroparotídeo.

La colocación del separador debe estar precedida por la supresión de la articulación temporomandibular, mientras que la cavidad glenoidea y el máximo de hueso son eliminados en la base de la fosa cerebral media dejando solamente una fina película para proteger a la duramadre. Se debe recordar que el espacio quirúrgico necesario se obtiene en gran parte suprimiendo este hueso. En algunos casos, es necesario suprimir la última película ósea para poder levantar la duramadre.

Después de haberlas individualizado en la fosa pterigomaxilar y luego en los conductos óseos de la base del cráneo, la arteria meníngea media y el nervio mandibular se coagulan y seccionan. Esta maniobra permite simultáneamente suprimir a estos dos obstáculos que dificultan el acceso a las regiones profundas y rebajar más el cóndilo para ganar espacio. Un separador, situado por delante, permite ver la base de la apófisis pterigoides.

Inmediatamente hacia adentro, la trompa de Eustaquio ósea y luego cartilaginosa es una excelente referencia. Se abre hasta el istmo, permitiendo seguir la parte horizontal de la carótida interna hasta el agujero rasgado (anterior), después de haber eliminado el músculo del martillo.

EXÉRESIS TUMORAL

Las indicaciones habituales de la vía infratemporal B son los colesteatomas del ápex petroso, los condrosarcomas y los cordomas.

Estos tumores son poco hemorrágicos, pero pueden adherirse firmemente a la duramadre, a los vasos y a los nervios, y presentar extensiones intraóseas a distancia de la masa principal.

Para realizar una exéresis total, generalmente es necesario destruir la cóclea y la porción inferior del laberinto posterior. La supresión de la cóclea mejora la exposición que se tiene por dentro de la carótida interna. De esta forma, resulta posible liberar totalmente el canal carotídeo y desplazar la carótida interna hacia adelante o ligeramente hacia el exterior. La arteria caroticotimpánica se coagula a una cierta distancia de la pared carotídea.

Empujando levemente la carótida interna hacia atrás, se puede identificar todo el espacio situado delante de ella, fresando si es necesario con fresa diamantada toda la parte del clivus que debe quitarse para controlar la extensión tumoral.

La delicada movilización de la carótida interna, ya sea hacia adelante o hacia atrás según los casos, permite acceder a su cara interna para desprender los restos tumorales.

Descendiendo el fresado del clivus, se debe tener la precaución de identificar el canal condíleo anterior, que contiene al nervio hipogloso. Por medio de polvo de hueso y de cera de Horsley debe detenerse la hemorragia que viene del seno petroso inferior que sigue la fisura petrooccipital. Puede ser necesario el empleo de celulosa oxidizada.

Si se trata de un cordoma, se debe fresar más allá del tumor, ya que conlleva numerosas expansiones digitiformes. Hacia arriba y por detrás, bajo la carótida, puede ser preciso un espejo rinofaríngeo n.º 0 o 00 para identificar los residuos tumorales. También se puede utilizar una óptica endoscópica. Para ver la totalidad del clivus, puede ser necesario resecar el cóndilo mandibular. Para ver sobre el seno esfenoidal, se deberá suprimir la apófisis pterigoides y establecer así una vía de tipo C. En este caso, conviene utilizar grasa abdominal para mejorar el cierre. Las características de densidad de la grasa en la resonancia magnética (RM) permiten diferenciarla de una eventual recidiva del cordoma.

Una de las dificultades habituales de la exéresis de estos tumores, en particular del colesteatoma, es poder desprender completamente los fragmentos tumorales de la duramadre. Se busca un plano de disección con la ayuda de microalgodones, mientras que un disector romo bastante fino (tipo bisturí de Plester) actúa en la superficie de la duramadre. Cuando el plano de disección resulta imposible de seguir, se debe tomar la matriz tumoral con una micropinza con extremo en forma de cucharilla y tirar de ella en el plano de disección para desprenderla. Si el adelgazamiento de la duramadre es considerable, hasta provocar algunas fugas de líquido cefalorraquídeo, esto no tiene ninguna importancia debido a la técnica de cierre. En cambio, naturalmente se deben preservar los vasos y el tejido nervioso subyacente.

El colesteatoma tiene tendencia a deslizarse entre el hueso y la duramadre. Por lo tanto, se fresará por medio de la fresa diamantada todos los rebordes óseos rodeando una duramadre denudada por el colesteatoma. En los casos más extendidos, se debe tener precaución con la carótida interna opuesta, ya que ha podido ser denudada por el tumor a la altura de la pared del seno esfenoidal.

CONDUCTA PRÁCTICA EN EL TRATAMIENTO DEL NERVIO FACIAL

En principio, la vía infratemporal B ha sido pensada para lesiones anteriores con respecto al nervio facial, sin desplazamiento de este último. En realidad, algunas propagaciones tumorales posteriores (colesteatoma intrapetroso, por ejemplo) pueden requerir técnicas específicas en lo concerniente al nervio facial.

La más simple es un acceso intersinusofacial sublaberíntico, o translaberíntico si la función laberíntica ha sido destruida. El nervio facial permanece en su sitio en un túbulo óseo extremadamente fino, lo que preserva totalmente su función.

En otros casos, es necesaria una desviación parcial, como en una vía infratemporal A cuando la extensión tumoral va hacia adentro del nervio facial hasta estar en contacto con el golfo y el seno sigmoide. La segunda y la tercera porción del nervio facial se transponen por delante.

Si las lesiones sobrepasan hacia arriba el plano del conducto auditivo interno y de la primera porción laberíntica del nervio facial, debe considerarse una desviación completa tal como W House lo ha descrito en las vías transcocleares *(fig. 17).* Si bien la desviación parcial es compatible con una preservación parcial de la función de dicho nervio, su desviación total se acompaña siempre de una parálisis total postoperatoria y de notables secuelas durante la recuperación.

Para la cirugía de algunos cordomas particularmente los masivos, con una extensión inferior que puede alcanzar la segunda vértebra cervical, Fisch recomienda la sección del nervio facial en la parte media de su tercera porción. El codo y la segunda porción de dicho nervio se colocan en transposición anterior y se unen a la parte seccionada por un injerto de nervio sural de 2 cm de largo. Se recubre el conjunto mediante un colgajo de músculo temporal cuidadosamente suturado. Se obtiene de esta manera una considerable exposición para los tumores más voluminosos a costas de una parálisis facial postoperatoria, seguida de una recuperación (grado III en el mejor de los casos) que aparece clínicamente a partir del cuarto o sexto mes.

PARTICULARIDADES DEL CIERRE

La trompa de Eustaquio cartilaginosa se cierra mediante sutura reabsorbible transfixiante. El arco cigomático se fija con hilo de acero gracias a los orificios horadados al principio de la operación. La cavidad se rellena con grasa abdominal. Los autores reubican el músculo temporal en su situación anatómica. La piel se cierra en tres planos sin drenaje.

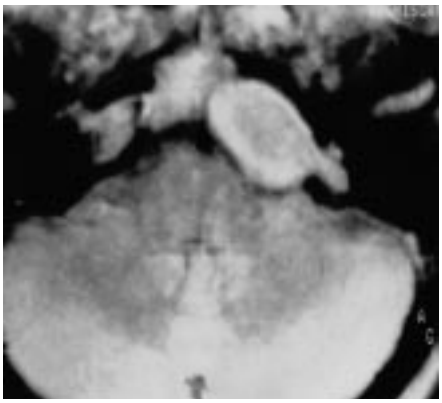

17 *Colesteatoma del ápex petroso y del clivus; recidiva después de una vía suprapetrosa con acceso infratemporal tipo B. Ausencia de recidiva, función facial normal, conducción ósea conservada.*

Vía transcoclear [4, 9, 17]

Esta vía de acceso ha sido descrita por W House en 1976. Fue concebida como una vía translaberíntica ampliada por una desviación total del nervio facial para acceder a las lesiones prepontinas. Actualmente, esta vía se combina con una exclusión del oído medio para obtener una exposición mayor. Permite el acceso al clivus y puede ser ampliada en todas direcciones.

También permite la exéresis de amplias lesiones intrapetrosas a expensas de una desviación total posterior del nervio facial *(fig. 18)*.

Los conductos semicirculares se eliminan y el conducto auditivo interno se corticaliza exponiendo hacia arriba todo el seno petroso superior y hacia abajo el golfo de la yugular hasta el acueducto coclear.

El tiempo esencial es la desviación total del nervio facial por detrás. En primer término se prepara el nervio dejando solamente una fina película ósea sobre toda la mitad externa del acueducto de Falopio. Dicha película se elimina y el nervio facial es cuidadosamente llevado desde el agujero estilomastoideo al conducto auditivo interno después de haber seccionado el nervio petroso superficial para poder desplazar hacia atrás el ganglio geniculado.

El canal de Falopio, el músculo del estribo y la totalidad de la cóclea se eliminan exponiendo la arteria carótida interna *(fig. 19)*.

La exéresis puede así alcanzar la punta del peñasco y sobrepasar el clivus. Si la duramadre debe ser amputada, puede hacerse entre el seno petroso superior por arriba, la arteria carótida interna por delante, el golfo de la yugular por debajo, y el seno lateral por detrás: de este modo se obtiene una excelente visión de la zona prepontina y del ángulo pontocerebeloso.

Después de haber terminado la ablación del tumor y asegurado una hemostasia perfecta, se utilizan las bandeletas de grasa abdominal con el fin de rellenar la vía de acceso y formar un lecho para el nervio facial.

Los tejidos de cobertura se cierran en tres planos.

Si el nervio facial está invadido por el tumor, puede seccionarse. Una anastomosis terminoterminal o un injerto del nervio auricular mayor permite reconstruir su trayecto.

El inconveniente de esta técnica es una parálisis facial temporal que obligatoriamente deja secuelas, de grado III en el mejor de los casos.

Petrosectomías [3, 14, 15, 16]

Las petrosectomías se destinan a la exéresis de lesiones malignas. Pueden utilizarse para lesiones de la parótida que invaden la región retromandibular ampliadas hacia el hueso timpanal o a la fosa mandibular. Estas intervenciones se efectúan sobre todo en caso de cánceres del conducto auditivo externo y del oído medio.

Tres tipos de intervenciones merecen ser estudiadas:

— las petrosectomías externas, destinadas a la exéresis de los cánceres del conducto auditivo externo, ya han sido definidas por Fowler y Conley; se las denomina inapropiadamente petrosectomías subtotales;

— las petrosectomías subtotales, en las que se retira todo el hueso temporal salvo la carótida y el ápex petroso, han sido optimizadas y utilizadas por Campbell (1951), Parsons (1954) y Lewis (1966); con frecuencia se las llama inapropiadamente petrosectomías totales;

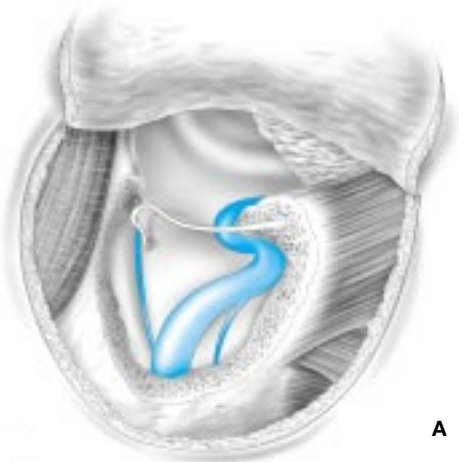

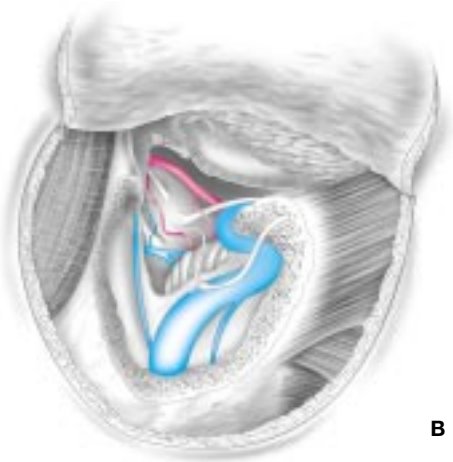

18 *Vía transcoclear.*
A. En su descripción inicial, esta vía pasaba por detrás del conducto como una vía translaberíntica. En la concepción actual, la vía transcoclear conlleva el sacrificio del oído medio y su exclusión como en una vía infratemporal.
B. El nervio facial se desvía hacia atrás después de seccionar los nervios petrosos, la exposición es muy amplia, abarca la totalidad del ángulo pontocerebeloso y las estructuras de la línea media (tronco basilar y diferentes nervios craneales)

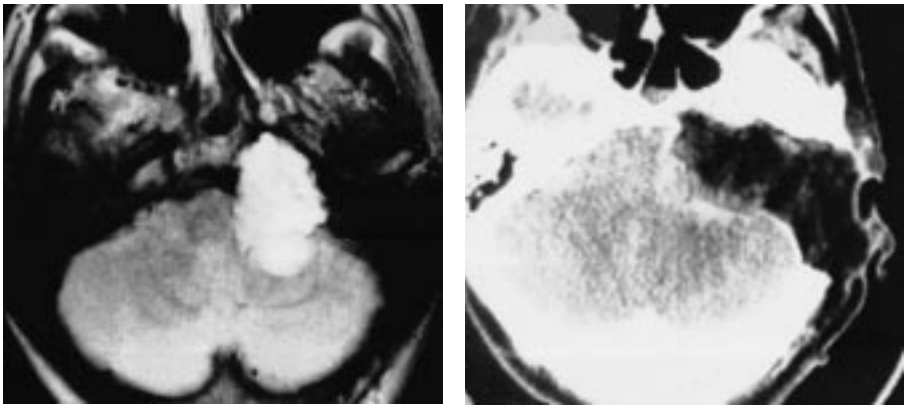

19 *Condrosarcoma del ápex petroso, del clivus y de la fosa posterior (A). Acceso transcoclear y cobaltoterapia. Facial grado III. Curación mantenida después de 5 años. Control (B).*

— por último, las petrosectomías totales, en las que se retira la carótida interna intrapetrosa, después de la oclusión de la carótida interna intracavernosa gracias a la colocación de balones, han sido introducidas por Graham (1984) y aplicadas por Panje (1987) para los cánceres de la nasofaringe; a estas intervenciones muy masivas con frecuencia se las denomina petrosectomías ampliadas.

Todas estas intervenciones necesitan exámenes extemporáneos para diferenciar el tejido inflamatorio del tejido tumoral e identificar las extensiones inesperadas que obliguen al sacrificio del nervio facial y del oído interno, y al paso de una petrosectomía externa a una petrosectomía subtotal, por ejemplo. De hecho, las intervenciones incompletas conducen siempre a catástrofes. La asociación de radiocirugía es incapaz de destruir un residuo tumoral macroscópico. La ampliación de la exéresis debe ser prevista antes de la operación y corregida en el período intraoperatorio gracias a los exámenes histológicos extemporáneos.

PETROSECTOMÍAS EXTERNAS

Estas intervenciones se utilizan para cánceres del conducto auditivo externo y retiran en bloque el conducto, la articulación temporomandibular, y el lóbulo externo de la parótida. Se asocian a una exéresis cervical en bloque.

— La clásica incisión en Y se prolonga hacia abajo por una incisión en L, por ejemplo. El conducto auditivo externo se circunscribe a la altura de la concha y del trago *(fig. 20).*

— Para la rama anterior de la Y, se prepara el tronco parotídeo del nervio facial y se saca el lóbulo externo de la parótida.

— Para la rama posterior, se disecan los planos cutáneos, el conducto se secciona a distancia del tumor (en algunos casos la piel debe ser sacrificada parcialmente o en su totalidad y puede ser necesario un colgajo musculocutáneo).

— Se realiza una amplia mastoidectomía. El músculo esternocleidomastoideo se separa de la punta mastoidea, que es suprimida. Después de haber separado la articulación incudostapediana, se efectúa una amplia timpanotomía posterior. Se continúa a la altura del hipotímpano pasando hacia afuera del golfo de la yugular interna y luego de la carótida interna *(fig. 21).*

— La aticotomía se continúa hacia adelante rotando alrededor de la articulación temporomandibular y seccionando la apófisis transversa del cigoma. Las dos secciones superior e inferior se reúnen a la altura del protímpano, retirando el hueso timpanal que recubre la trompa de Eustaquio ósea.

— El cuello del cóndilo mandibular se reseca y la pieza se elimina en bloque. A menudo es preciso fracturar hacia adelante la pared anterior del hueso timpanal.

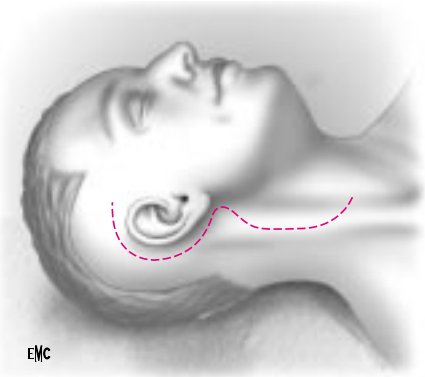

20 *Petrosectomía. Clásica incisión en Y prolongada por una incisión de exéresis en L.*

— Se efectúan las regularizaciones óseas necesarias y se practica la exéresis cervical.

— Al acabar la operación, se practica una exclusión del oído medio como en una vía infratemporal (obstrucción de la trompa de Eustaquio, relleno por el músculo temporal, o mejor por grasa abdominal).

PETROSECTOMÍAS SUBTOTALES

La petrosectomía subtotal se denomina inapropiadamente petrosectomía total, pues conserva el ápex petroso. Debe incluir la exéresis en bloque del lóbulo superficial de la parótida, de la articulación temporomandibular, y sobre todo de la subtotalidad del hueso temporal extrayendo el nervio facial, el seno lateral y a menudo una parte de la duramadre. La gran dificultad de esta operación está en prever hasta dónde puede llegar la extensión tumoral, en particular a la altura de la carótida interna, de la duramadre, del seno lateral (comprendiendo el seno transverso, el ángulo sinusodural y el golfo de la yugular interna), los nervios mixtos y el nervio hipogloso. Se trata, por lo tanto, de una operación difícil, incluso si la microcirugía y la utilización de las fresas y de los balones han facilitado su realización.

— *La técnica adoptada por Lewis constituye la referencia habitual.*

La incisión cutánea es una incisión en Y cuya rama vertical puede prolongarse a lo largo del músculo esternocleidomastoideo para formar una incisión en L y permitir una exéresis. El conducto auditivo externo queda más o menos ampliamente circunscrito.

Una incisión atraviesa la parótida o, mejor aún, secciona las ramas del nervio facial más allá de la parótida. El músculo

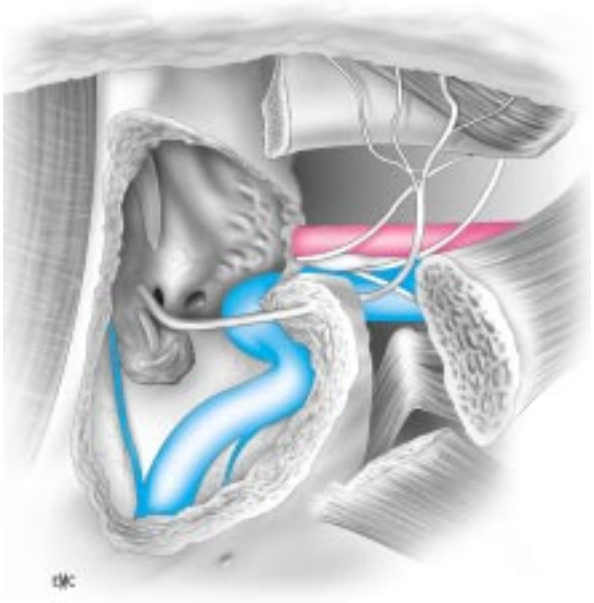

21 *Petrosectomía externa.*
Se extrae en bloque el conducto auditivo externo, la articulación temporomandibular, el tímpano con el martillo y el yunque, y por último el lóbulo superficial de la parótida.

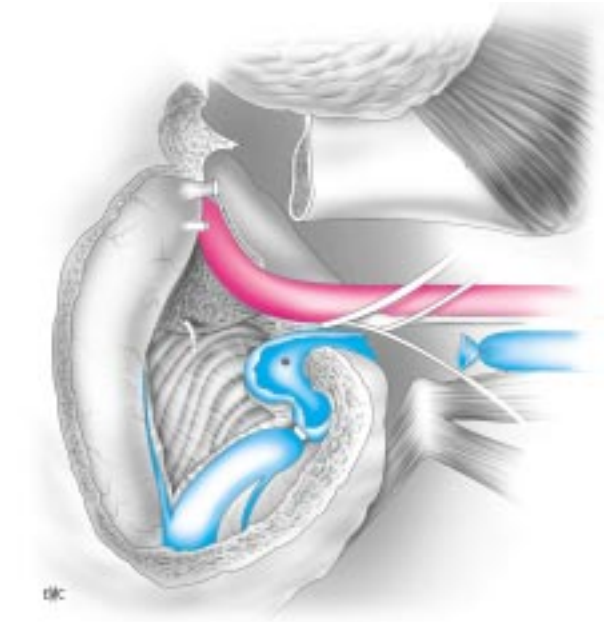

22 *Petrosectomía subtotal según Lewis modificada. La resección extrae todo el peñasco, salvo la punta y la carótida; el nervio facial se sacrifica. El seno lateral ha sido ligado.*

temporal se incide de forma circunferencial a distancia del tumor. Se seccionan el cigoma y el cóndilo. El músculo esternocleidomastoideo y el vientre posterior del digástrico son seccionados. Se secciona la apófisis estiloides.

Una craneotomía temporal circunferencial se practica alrededor del bloque petroso exponiendo la duramadre y el seno lateral.

Después de haber evacuado el líquido cefalorraquídeo, la duramadre y el seno lateral teóricamente se despegan de la pirámide petrosa. Este aspecto técnico es totalmente teórico, pues en la mayoría de los casos la duramadre y una parte notable del seno lateral están adheridos al tumor. Igualmente, Lewis indica que si la duramadre está afectada debe liberarse de la pirámide petrosa con un bisturí eléctrico, luego se reseca y en el final de la operación se reemplaza por fascia. Si el seno está afectado, puede ser necesario ligarlo como en la vía infratemporal A y resecarlo.

Mediante una fresa o una sierra Stryker, se secciona el suelo de la fosa cerebral media hasta la región situada por dentro de la articulación temporomandibular. Para ello es prudente identificar el segmento horizontal de la carótida interna fresando en el plano del nervio petroso mayor.

Según Lewis, la pirámide petrosa se separa con la sierra y luego con escoplo, golpeando al ras de la porción vertical de la carótida interna. De hecho, esta maniobra puede llevarse a cabo más fácilmente con la fresa, localizando la cara externa de la carótida interna y yendo por detrás en dirección al conducto auditivo interno y luego en dirección al golfo de la yugular interna. A pesar de la ligadura del seno lateral y la de la yugular interna, la hemorragia generalmente es masiva a partir del seno petroso inferior, que debe ser cerrado con celulosa oxidizada desde que se elimina la masa ósea.

En principio, el cierre se lleva a cabo por un injerto dermoepidérmico.

— *Actualmente, pueden aplicarse las siguientes modificaciones a esta operación.*

La incisión puede ser retroauricular y continuar hacia arriba y abajo para evitar las necrosis producidas por la incisión en Y. Si es necesaria una resección cutánea, se utiliza un colgajo musculocutáneo de dorsal ancho pediculado o microanastomosado.

Se realiza resección parotídea total localizando la rama superior y la rama inferior del nervio facial *(fig. 22).*

Se realiza una mastoidectomía posterior para disecar la duramadre posterior del peñasco y del seno lateral. Si el seno está invadido, se liga por encima de la zona afectada. Si el ángulo entre el seno lateral y el seno transverso está invadido, puede asegurarse la obstrucción del seno transverso por una sonda de Fogarty. Después de haber ligado la yugular interna para evitar una embolia, se puede abrir el seno e introducir un gran fragmento de tejido muscular libre para ocluir el seno transverso. Este fragmento debe suturarse. A continuación, se despega la duramadre hasta al conducto auditivo interno.

Después de haber hecho una craneotomía superior peripetrosa como lo recomienda Lewis, la sección superior se hace por medio de la fresa hacia afuera del plano carotídeo hasta el conducto auditivo interno por detrás y a través de la trompa de Eustaquio ósea por delante, pasando por delante de la carótida interna. El arco cigomático se secciona por delante de la articulación temporomandibular y la resección alcanza el lado externo de la carótida interna anteriormente identificado.

Se abre el golfo de la yugular interna por detrás, el seno petroso inferior y las venas condíleas se ocluyen y el hueso residual entre el canal carotídeo y el golfo se secciona. El bloque petroso se elimina. Si la lesión va hacia adelante en la fosa infratemporal, puede ser necesario resecar la arteria meníngea media, la rama mandibular del trigémino y la apófisis pterigoides. Serán necesarias biopsias extemporáneas y la ablación del tejido blando situado en esta zona.

No se precisa mucho tiempo para injertar por lo menos el nervio facial superior mediante una rama del plexo auricular superficial, suturada y fijada al extremo proximal de la primera porción del nervio facial.

El cierre se asegura por exclusión de la trompa de Eustaquio cartilaginosa, que se sutura. Las resecciones de la duramadre y sinusales, habitualmente necesarias, se compensan por un aporte de fascia lata. La cavidad se rellena con grasa abdo-

minal. Si se ha practicado una resección cutánea importante, se debe aportar un colgajo musculocutáneo después de haber hecho la exéresis cervical. Ante posibles fugas de líquido cefalorraquídeo debido a resecciones extensas de la duramadre y/o de notables resecciones cutáneas, es mejor colocar un drenaje lumbar.

PETROSECTOMÍA TOTAL (O PETROSECTOMÍA EXTENDIDA) CON SACRIFICIO DE LA CARÓTIDA INTERNA [20]

Se trata de una operación mayor que desafortunadamente presenta el riesgo de ser insuficiente si la exéresis es incompleta. No obstante, la exéresis de la carótida interna incrementa el margen de seguridad pues la presencia del codo de la carótida interna en el ángulo anteroinferior de la caja hace muy vulnerable a esta arteria ante cualquier extensión tumoral hacia el hipo y el protímpano. Cualquier extensión epiteliomatosa a nivel de la trompa de Eustaquio ósea requiere el sacrificio de la carótida interna si el estado del enfermo lo permite.

Por lo tanto, la extensión local debe ser cuidadosamente evaluada mediante el diagnóstico por imágenes actual. El estado general y psicológico del paciente debe ser analizado con prudencia. La última etapa es una evaluación de la permeabilidad de la comunicante anterior con ayuda del Doppler transcraneal, y la verificación de la presencia de dos senos sigmoides.

Una vez tomada la decisión, algunos autores (Panje) aconsejan una exploración neuroquirúrgica de la fosa cerebral posterior para juzgar si la extensión a través de la duramadre no contraindica la operación. Pueden realizarse biopsias. Los nervios vago, facial y auditivo pueden ser seccionados. En la misma operación, el seno transverso se obtura con una sonda de Fogarty *(fig. 23).*

La segunda etapa es la oclusión de la carótida interna siete días después, preparada por un aumento de la masa sanguínea por medio de macromoléculas. Se practica una angiografía bajo sedación, primero a nivel de la arteria carótida interna contralateral con compresión manual de la arteria carótida interna ipsilateral. Una sonda de doble canal permite colocar un balón temporal, mientras se introduce suero heparinizado en los segmentos distal y proximal de la carótida interna. El paciente es controlado mediante una conversación continua y un registro electroencefalográfico. Si el balón es bien tolerado, se sitúa un balón permanente en la arteria carótida interna intracavernosa por debajo del origen de la arteria oftálmica. Un segundo balón de seguridad se introduce en el agujero carotídeo. La exéresis quirúrgica se practica por lo menos 4 días después de la oclusión de la carótida interna. Comprende los mismos tiempos que la operación precedente, con resección de la parótida, del cóndilo mandibular, ligadura de la carótida interna y de la yugular interna en el cuello, y localización de los nervios mixtos e hipogloso.

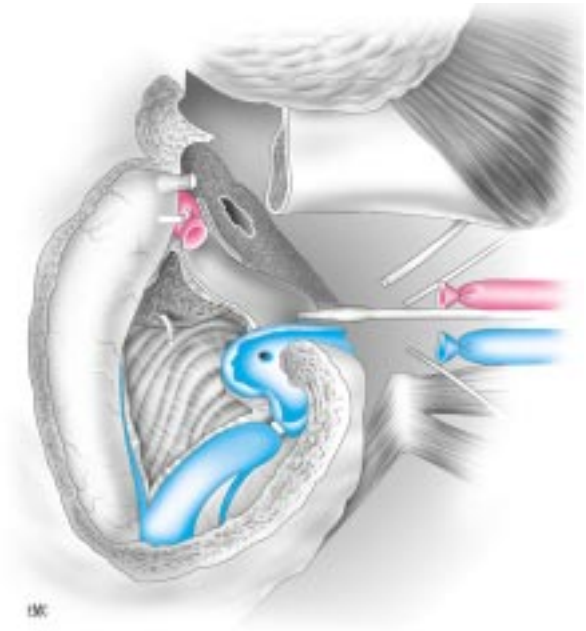

23 *Petrosectomía total según Graham. La totalidad del temporal ha sido resecada.*

El fresado de la apófisis mastoides y del occipital por detrás del seno lateral (Graham) permite exponer la duramadre retrosinusal. El fresado de la porción escamosa del temporal expone la duramadre temporal. La unión del seno lateral con el seno transverso y el seno petroso superior se liberan y se colocan clips en el seno petroso superior. El fresado se continúa por delante para alcanzar el ápex petroso.

Después de haber obtenido una reducción del cerebro por una inyección de manitol, se escinde la duramadre temporal y occipital. Se coagulan el seno petroso superior y el seno petroso inferior. La tienda del cerebelo se separa del borde superior del peñasco. Los senos petrosos superior e inferior se coagulan cuando salen del seno cavernoso. La sutura petro-occipital se secciona con escoplo o por fresado. La sección de la carótida interna se practica a nivel del agujero rasgado anterior.

El cierre se lleva a cabo mediante fascia lata para reconstruir la amputación de la duramadre, luego con grasa abdominal asociada a menudo a un colgajo de vecindad o musculocutáneo. Un drenaje lumbar y una traqueostomía generalmente son indispensables.

Cualquier referencia a este artículo debe incluir la mención del artículo original: Charachon R, Lavieille JP et Chirossel JP. Voies d'abord du rocher. Encycl Méd Chir (Editions Scientifiques et Médicales Elsevier SAS, Paris, tous droits réservés), Techniques chirurgicales - Tête et cou, 46-035, 1996, 23 p.

Bibliografía

Une bibliographie importante se trouve dans le rapport Portmann M, Sterkers JM, Charachon R, Clinique ORL. Imagerie et chirurgie des affections de la base du crâne. Arnette, Paris : 1992.

Nous ne donnons ici que les références citées dans le texte ou récentes.

[1] Brackmann DE. Neurological surgery of the ear and skull base. New york : Raven Press, 1981

[2] Brackmann DE. Acoustic neurinomas in skull base surgery. 1st intern skull base conf Hannover. In : Sami M ed. Basel : Karger, 1992 : 839-843

[3] Campbell EH, Volk DM, Burkland CU. Total resection of the temporal bone for malignancy of the middle ear. *Ann Surg* 1951 ; 134 : 392-404

[4] Cannoni M, Pech A, Pellet W, Zanaret M. Intérêt de l'association d'une voie transcochléaire et infratemporale. *Ann Otolaryngol* 1985 ; 102 : 31-35

[5] Charachon R, Chirossel JP, Mouret P, Gratacap B. Facial nerve monitoring by pneumatic sensor in acoustic neuroma surgery. In : Tos M, Thomsen eds. Acoustic Neuroma. Amsterdam : Kugler, 1992 : 587-591

[6] Charachon R, Crouzet G, Vasdev A, Gratacap B. Les tumeurs de l'apex pétreux. *Neuroradiology* 1985 ; 15 : 186-201

[7] Fisch U, Mattox D. Microsurgery of the skull base. Stuttgart, New York : G Thieme, 1988

[8] House WF. Surgical exposure of the internal auditory canal and its content through the middle fossa. *Laryngoscope* 1962 ; 71 : 1363-1385

[9] House WF, Hitselberger WE. The transcochlear approach to the skull base. *Arch Otolaryngol* 1976 ; 102 : 334-342

[10] House WF, Hitselberger WE, Horn KL. The middle fossa transpetrous approach to the anterior-superior cerebellopontine angle. *Am J Otol* 1986 ; 7/1 : 1-4

[11] Jackler RK, Brackmann DE. Neurotology. St Louis : Mosby, 1994

[12] Jackson CG, Cueva RA, Thedinger BA, Glasscock ME. Conservative surgery for glomus jugulare tumors : the value of early diagnosis. *Laryngoscope* 1990 ; 100 : 1031-1036

[13] Jackson CG, Poe D, Glasscock M, Johnson G, Ragheb S. Diagnosis and management of glomus tumors of the temporal bone. In : Fisch U, Valavanis A, Yasargil M eds. Neurosurgical surgery of the ear and the skull base. Amsterdam, Berkeley, Milano : Kugler and Ghedini, 1989 : 87-102

[14] Lewis JS. Temporal bone resection. *Arch Otolaryngol* 1975 ; 101 : 23-25

[15] Panje WR, Shaw WC, Foust R, Dohrmann G, Vokes E, Mojtahedi S et al. Management of the petrous apex neoplasms including nasopharynx, temporal bone and parotid gland. In : Fisch U, Valavanis A, Yasargil M eds. Neurosurgical surgery of the ear and the skull base. Amsterdam, Berkeley, Milano : Kugler and Ghedini, 1989 : 81-86

[16] Parsons H, Lewis JS. Subtotal resection of the temporal bone for cancer ot the ear. *Cancer* 1954 ; 7 : 995-1001

[17] Sanna M, Mazzoni A, Taibah A, Saleh E, Russo A, Khashaba A. The modified transcochlear approaches to the skull base : results and indications. In : Mazzoni A, Sanna M eds. Skull base surgery. Amsterdam : Kugler, 1995 : 315-323

[18] Silverstein H, Norrell H. Retrolabyrinthine surgery : a direct approach to the cerebellopontine angle. *Otolaryngol Head Neck Surg* 1980 ; 88 : 462-469

[19] Sterkers JM, Batisse R, Gandon J, Cannoni M, Vaneecloo JM. Les voies d'abord du rocher. Paris : Arnette, 1984

[20] Valavanis A, Fisch U. Balloon-occlusion of the internal carotid artery in extensive skull base tumors. In : Fisch U, Valavanis A, Yasargil M eds. Neurological surgery ot the ear and skull base. Amsterdam, Berkeley, Milano : Kugler and Ghedini, 1989 : 21-28

[21] Velut S, Jan M. Pétrectomie de la pointe dans l'abord du clivus : techniques, intérêts et limites (à propos d'un cas de méningiome). *Neurochirurgie* 1988 ; 34 : 17-35

[22] Wigand ME, Haid T, Berg M. The enlarged middle cranial fossa approach for surgery ot the temporal bone and of the cerebellopontine angle. *Arch Otolaryngol* 1989 ; 246 : 299-302